Encyclopédie Médico-Chirurgicale – E – 20-048-A-10

Diagnóstico por imágenes del oído medio normal y patológico

JM Thomassin
G Moulin
JP Epron
L Vivarat Perrin
A Bizeau

Resumen. – A la tomografía del temporal ha sucedido el nuevo diagnóstico por imágenes, escáner y RM. Paralelamente, los progresos de la microcirugía con o sin guía otoendoscópica han facilitado un diagnóstico por imágenes de calidad que permite a los otólogos una cartografía detallada de las patologías. Por esta razón, las necesidades de diagnóstico por imágenes han aumentado considerablemente, lo que lo hace esencial en la evaluación de las lesiones que afectan a las cavidades del oído medio. Gracias a la alta definición de las radiografías, el otólogo tiene un diagnóstico de la tomografía de la lesión más explícito y una evaluación de su extensión, tal y como sucede con las otitis crónicas colesteatomatosas. No obstante, la optimización de los resultados exige orientar al radiólogo por medio de una clínica precisa que condiciona la técnica y la interpretación.

© 2000, Editions Scientifiques et Médicales Elsevier SAS, París. Todos los derechos reservados.

Técnicas de diagnóstico por imágenes *(figs. 1 a 28)*

TOMOGRAFÍA COMPUTADORIZADA (TC)

La TC es el examen de diagnóstico por imágenes de referencia para el estudio del oído medio.

Debe asociar cortes en el plano coronal y en el plano transversal.

Cortes transversales

Se obtienen, por regla general, en el plano orbitomeatal u orbitomeatal + 20° con el fin de evitar, en la medida de lo posible, pasar por el cristalino. Se trata de cortes de 0,5 a 1 mm de grosor según los aparatos. Pueden realizarse, indistintamente en toma directa o en espiral. La ventaja de las tomas en espiral reside en su corto tiempo, lo que permite reducir los artefactos debidos a los movimientos del paciente.

Cortes coronales

Pueden obtenerse por toma directa (necesitan entonces la colocación de la cabeza del paciente en hiperextensión y una inclinación de –20° a –30° del rayo incidente hacia el extremo caudal) o por reconstrucción a partir de cortes transversales superpuestos (obtenidos en toma directa o helicoidal).

Por otro lado, las tomas superpuestas (directas o en espiral) permiten obtener reconstrucciones en todos los planos del espacio. Aunque existe una discreta pérdida de definición con respecto a las tomas directas, la calidad de reconstrucción es a menudo excelente si los mAs son elevados y el incremento, suficientemente importante.

Cualquiera que sea la técnica de examen utilizada, el filtro de reconstrucción debe ser duro y las ventanas, los niveles de tipo óseo y la matriz de reconstrucción, al menos de 512 x 512.

RESONANCIA MAGNÉTICA (RM)

Contrariamente a sus indicaciones en la exploración de la patología del oído interno y del ángulo pontocerebeloso, sus indicaciones en el caso de la exploración de la patología del oído medio son extremadamente reducidas. Puede ser interesante para la caracterización de algunos procesos invasivos (recidiva de colesteatoma versus fibrosis, paraganglioma del oído medio, etc.). La RM presenta la ventaja de poder realizar cortes en todos los planos del espacio. La asociación de secuencias potenciadas en T1, antes y después de la inyección de gadolinio, y de secuencia potenciada en T2 permite en la mayoría de los casos obtener una caracterización hística relativamente fiable. El grosor de corte debe ser lo más fino posible (3 a 4 mm).

Nuevas secuencias de diagnóstico por imágenes rápido con cortes de 1 a 2 mm de grosor son posibles con los aparatos más recientes.

Radioanatomía del oído medio

El oído medio es un paralelepípedo que comunica con el antro mastoideo a través del aditus ad antrum y contiene la cadena osicular.

Jean-Marc Thomassin : *Professeur des Universités.*
Jean-Philippe Epron : *Chef de clinique.*
Alain Bizeau : *Interne.*
Fédération ORL, Groupe hospitalier La Timone, 264, rue Saint-Pierre, 13385 Marseille cedex 05.
Guy Moulin : *Professeur des Universités.*
Laurent Vivarat Perrin : *Chef de clinique.*
Service de radiologie Pr Kasbarian.
Groupe hospitalier La Timone, 264, rue Saint-Pierre, 13385 Marseille cedex 05.

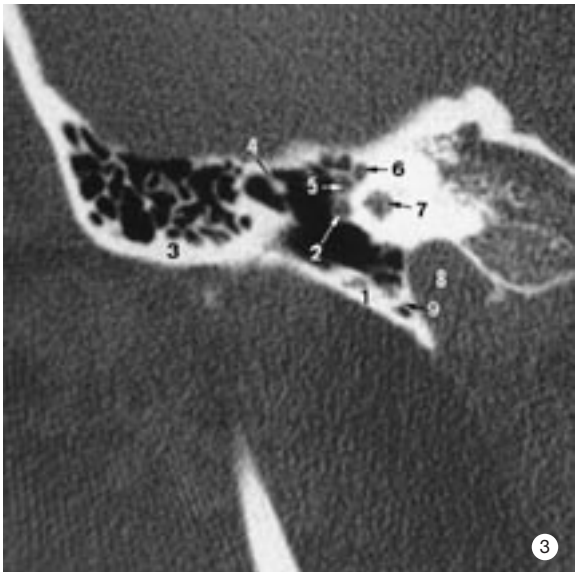

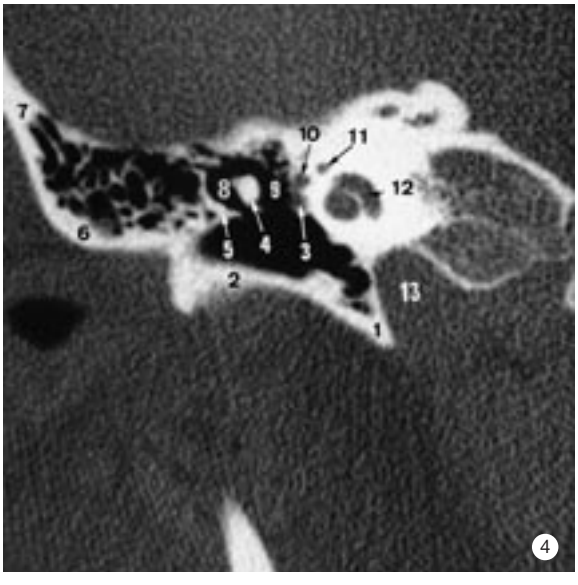

1 *Corte de TC frontal pasando por el cóndilo mandibular.*
1. Cóndilo mandibular; 2. porción escamosa horizontal; 3. canal del músculo del martillo; 4. canal carotídeo; 5. trompa auditiva.
2 *Corte de TC frontal pasando por la fosita del ganglio geniculado.*
1. Cavidad timpánica; 2. canal del músculo del martillo; 3. porción escamosa horizontal; 4. porción escamosa vertical; 5. techo de la caja (tegmen tympani); 6. ganglio geniculado; 7. canal carotídeo.
3 *Corte de TC frontal que pasa por la porción laberíntica del canal facial.*
1. Hueso timpánico; 2. canal del músculo tensor del tímpano; 3. porción escamosa horizontal; 4. cabeza del martillo; 5. porción timpánica del canal facial; 6. porción laberíntica del canal facial; 7. cóclea; 8. canal carotídeo; 9. zona de afrontamiento entre el hueso timpánico y el peñasco.
4 *Corte de TC frontal pasando por la cabeza del martillo.*
1. Proceso vaginal del hueso timpánico; 2. hueso timpánico; 3. canal del músculo tensor del tímpano; 4. cabeza del martillo; 5. muro del ático; 6. porción escamosa horizontal; 7. porción escamosa vertical; 8. ático externo; 9. ático interno; 10. porción timpánica del canal facial; 11. porción laberíntica del canal facial; 12. cóclea; 13. canal carotídeo.
5 *Corte de TC frontal pasando por la articulación incudomaleolar.*
1. Canal del músculo tensor del tímpano; 2. mango del martillo; 3. cuello del martillo; 4. muro del ático; 5. cuerpo del yunque; 6. tegmen tympani; 7. cabeza del martillo; 8. porción timpánica del canal facial; 9. canal facial; 10. cóclea; 11. canal carotídeo.

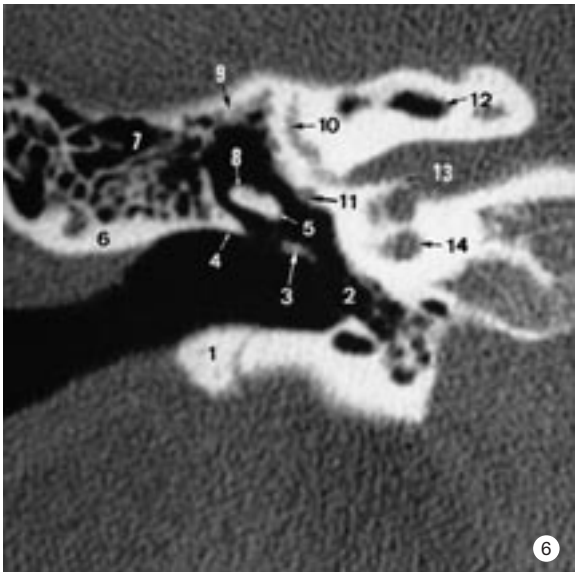

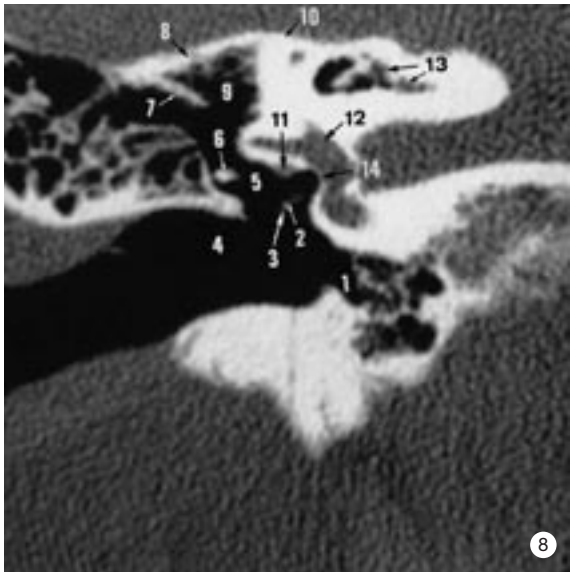

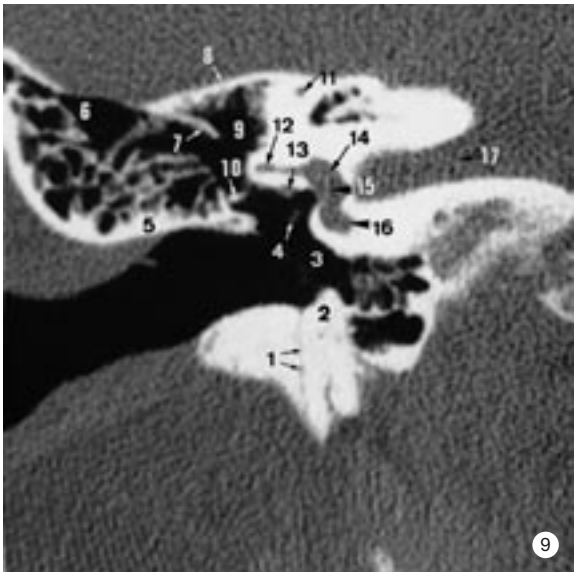

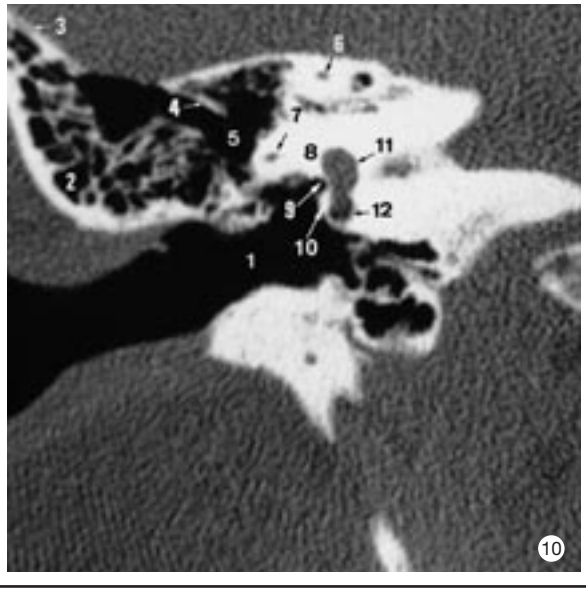

6 *Corte de TC frontal pasando por el canal semicircular superior.*
1. Hueso timpánico; 2. mesotímpano; 3. mango del martillo; 4. muro de ático; 5. cabeza del martillo; 6. celda escamosa horizontal; 7. celda mastoidea tegmental; 8. cuerpo del yunque; 9. tegmen tympani; 10. canal semicircular superior o anterior; 11. porción timpánica del canal facial; 12. célula perilaberíntica superior; 13. cresta falciforme; 14. cóclea.

7 *Corte de TC frontal pasando por la apófisis larga del yunque.*
1. Hueso timpánico; 2. mesotímpano; 3. conducto auditivo externo; 4. apófisis larga del yunque; 5. muro del ático; 6. porción escamosa horizontal; 7. ático externo; 8. ático interno; 9. septum de Körner; 10. canal semicircular superior; 11. porción timpánica del canal facial; 12. ventana vestibular; 13. conducto auditivo interno; 14. cóclea; 15. promontorio.

8 *Corte de TC frontal pasando por la articulación incudostapedia.*
1. Hipotímpano; 2. botón del estribo; 3. articulación incudostapedia; 4. muro del ático; 5. epitímpano; 6. apófisis corta del yunque; 7. septum de Körner; 8. tegmen tympani; 9. celda tegmental; 10. eminencia arcuata; 11. porción timpánica del canal facial; 12. vestíbulo; 13. celdas perilaberínticas superiores; 14. ventana vestibular.

9 *Corte de TC frontal pasando por la apófisis corta del yunque.*
1. Canal de la cuerda del timpánico;
2. hipotímpano; 3. mesotímpano; 4. botón del estribo; 5. porción escamosa horizontal; 6. celda tegmental; 7. septum de Körner; 8. tegmen tympani; 9. celda tegmental; 10. apófisis corta del yunque; 11. canal semicircular superior; 12. canal semicircular lateral; 13. porción timpánica del canal facial; 14. vestíbulo; 15. ventana vestibular; 16. cóclea; 17. conducto auditivo interno.

10 *Corte de TC frontal pasando por el aditus ad antrum.*
1. Conducto auditivo externo; 2. porción escamosa horizontal; 3. porción escamosa vertical; 4. septum de Körner; 5. aditus ad antrum; 6. canal semicircular superior; 7. canal semicircular lateral; 8. porción timpánica del canal facial; 9. ventana vestibular; 10. promontorio; 11. vestíbulo; 12. ventana redonda.

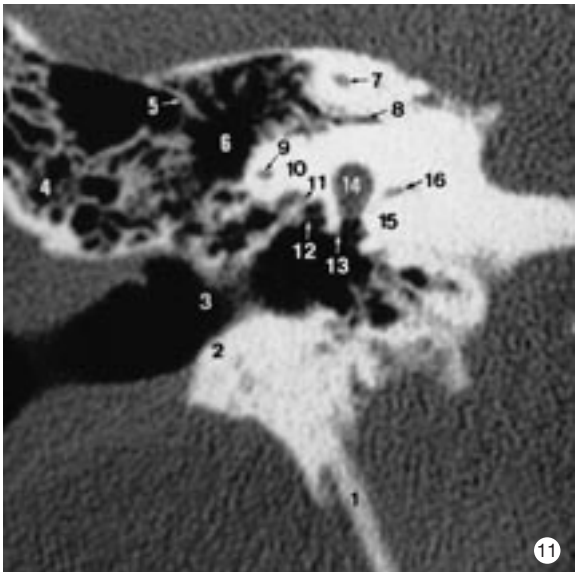

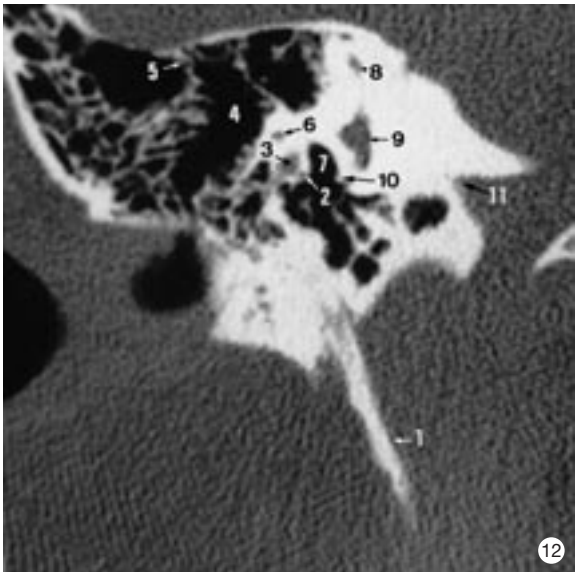

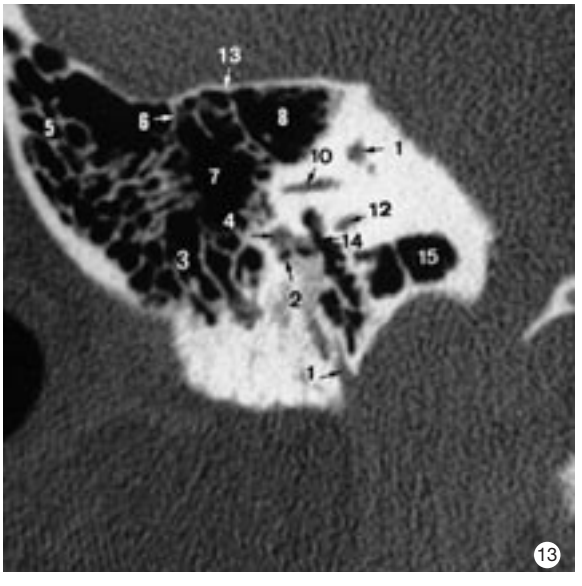

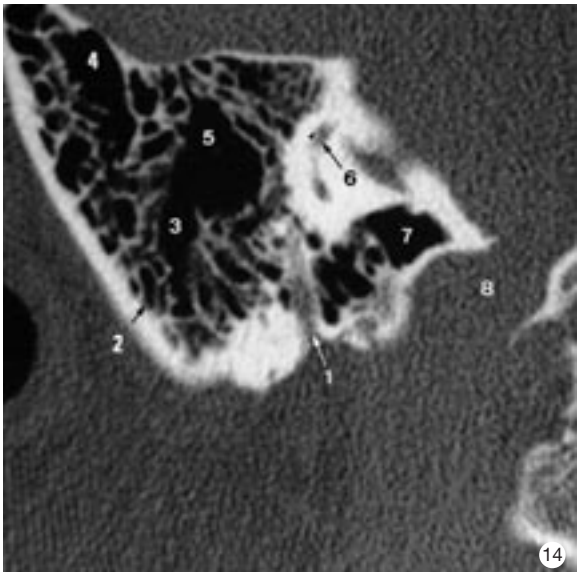

11 *Corte de TC frontal pasando por la ventana coclear.*
1. Apófisis estiloides; 2. hueso timpánico; 3. conducto auditivo externo; 4. porción escamosa horizontal; 5. septum de Körner; 6. antro; 7. canal semicircular superior; 8. canal petromastoideo; 9. canal semicircular lateral; 10. porción timpánica del canal facial; 11. canal del músculo del estribo; 12. seno timpánico; 13. pontículo del promontorio; 14. vestíbulo; 15. ventana coclear; 16. canal de Morgagni.
12 *Corte de TC frontal pasando por el seno timpánico.*
1. Apófisis estiloides; 2. canal del músculo del estribo; 3. codo del canal facial (unión entre la segunda y tercera porciones); 4. antro; 5. septum de Körner; 6. canal semicircular lateral; 7. seno timpánico; 8. canal semicircular superior; 9. vestíbulo; 10. pontículo del promontorio; 11. acueducto de la cóclea.
13 *Corte de TC frontal pasando por el antro mastoideo.*
1. Porción mastoidea del canal facial; 2. receso del facial; 3. celda mastoidea central; 4. canal facial (tercera porción); 5. porción escamosa horizontal; 6. septum de Körner; 7. antro; 8. celda tegmental; 10. canal semicircular lateral; 12. canal semicircular posterior; 13. tegmen antri; 14. seno timpánico; 15. celda del ápex petroso.
14 *Corte de TC frontal pasando por la porción mastoidea del canal facial.*
1. Porción mastoidea del canal facial; 2. mastoides; 3. celda mastoidea central; 4. porción escamosa; 5. antro; 6. canal semicircular posterior; 7. porción mastoidea del canal facial; 8. foramen yugular.
15 *Corte de TC axial pasando por el cóndilo mandibular.*
1. Hueso occipital; 2. foramen yugular; 3. celda facial; 4. canal facial (tercera porción); 5. mastoides; 6. conducto auditivo externo; 7. hueso timpánico (pared anterior); 8. cóndilo mandibular; 9. porción escamosa del temporal; 10. sutura timpanoscamosa; 11. trompa auditiva; 12. canal carotídeo; 13. hipotímpano.

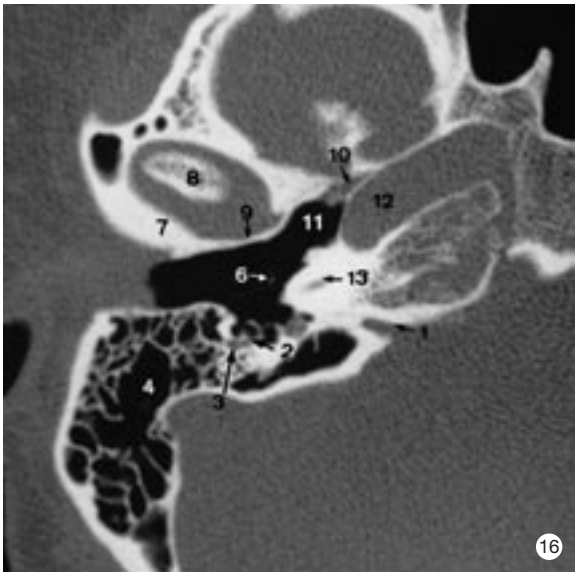

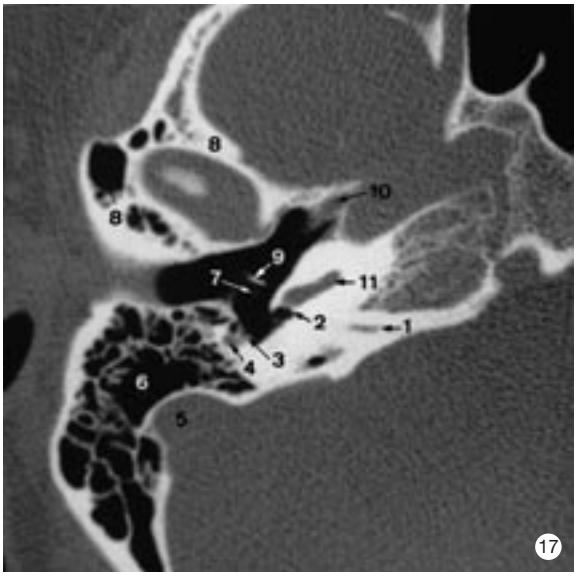

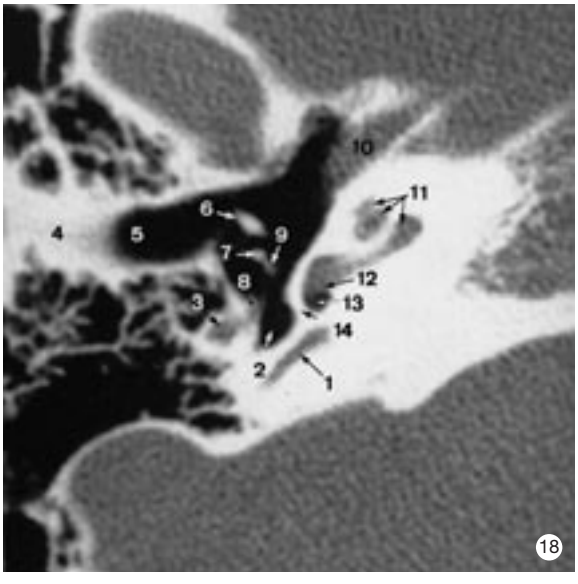

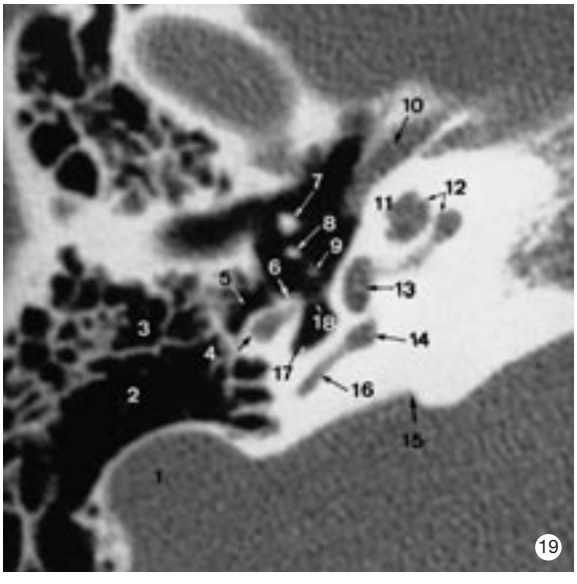

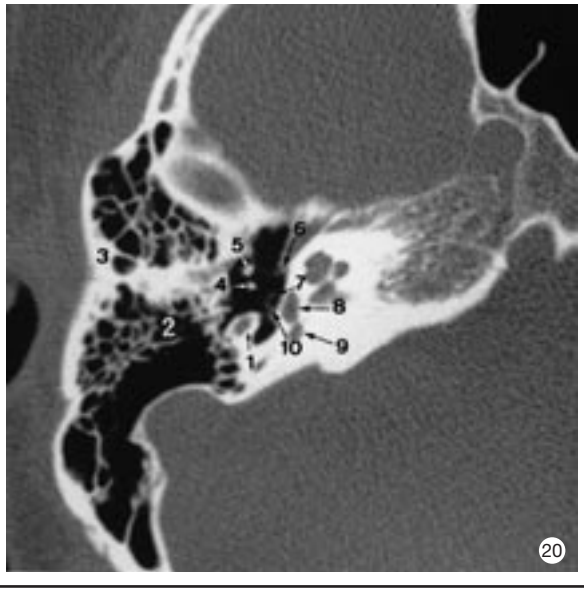

16 *Corte de TC axial pasando por el acueducto de la cóclea.*
1. Abertura del acueducto de la cóclea; 2. canal del músculo del estribo; 3. canal facial (tercera porción); 4. celda sinusal; 6. mango del martillo; 7. porción escamosa (parte horizontal); 8. cóndilo mandibular; 9. hueso timpánico; 10. músculo del tensor del tímpano; 11. protímpano; 12. canal carotídeo; 13. espira basal de la cóclea.

17 *Corte de TC axial pasando por la espira basal de la cóclea.*
1. Acueducto de la cóclea; 2. ventana coclear; 3. canal del músculo del estribo; 4. canal facial (tercera porción); 5. seno lateral; 6. celda sinusal; 7. apófisis lenticular; 8. porción escamosa; 9. mango del martillo; 10. músculo tensor del tímpano; 11. espira basal de la cóclea.

18 *Corte de TC axial pasando por la ventana coclear.*
1. Canal semicircular posterior; 2. seno timpánico; 3. canal facial (tercera porción); 4. techo del meato auditivo externo; 5. meato auditivo externo; 6. martillo; 7. apófisis larga del yunque; 6. canal del músculo del estribo; 9. cabeza del estribo (articulación incudostapedia); 10. músculo tensor del tímpano; 11. cóclea; 12. ventana coclear; 13. receso de la ventana coclear; 14. subículo del promontorio.

19 *Corte de TC axial pasando por la pirámide del estribo.*
1. Seno lateral; 2. celda sinusal; 3. porción escamosa; 4. canal facial (tercera porción); 5. receso del facial; 6. pirámide del estribo; 7. martillo; 8. apófisis larga del yunque; 9. cabeza del estribo; 10. músculo tensor del tímpano; 11. proceso coclearíforme; 12. cóclea; 13. ventana coclear; 14. ampolla del canal semicircular posterior; 15. fosita ungueal; 16. canal semicircular posterior; 17. seno timpánico; 18. pontículo del promontorio.

20 *Corte de TC axial pasando por las ramas del estribo.*
1. Canal facial (tercera porción); 2. grupo mastoideo central de celdas; 3. porción escamosa; 4. yunque; 5. martillo; 6. proceso coclearíforme; 7. rama anterior del estribo; 8. vestíbulo; 9. ampolla del canal semicircular posterior; 10. rama posterior del estribo.

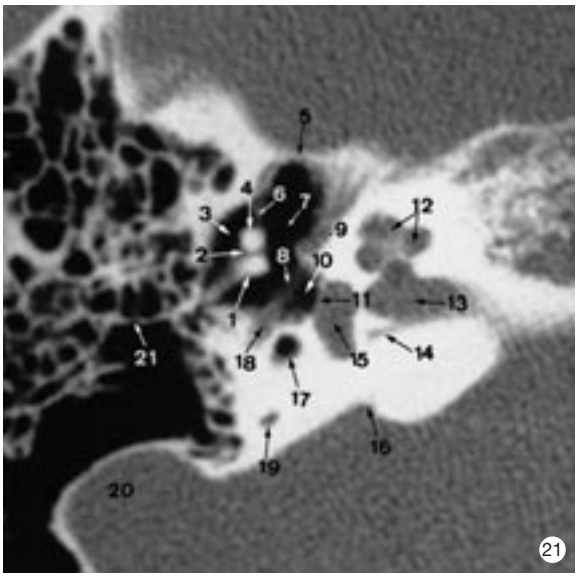

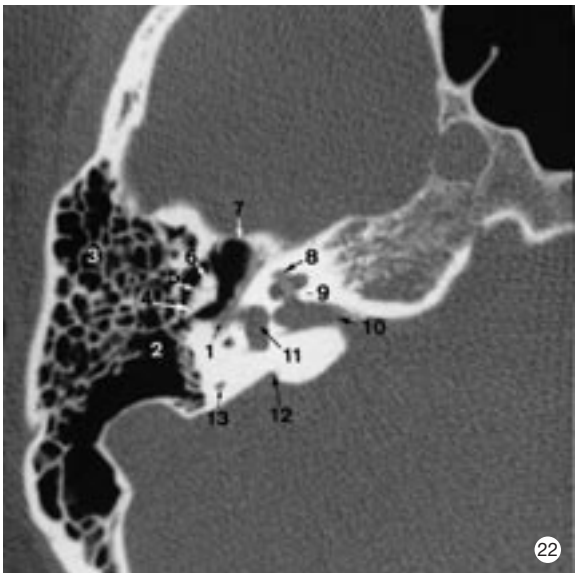

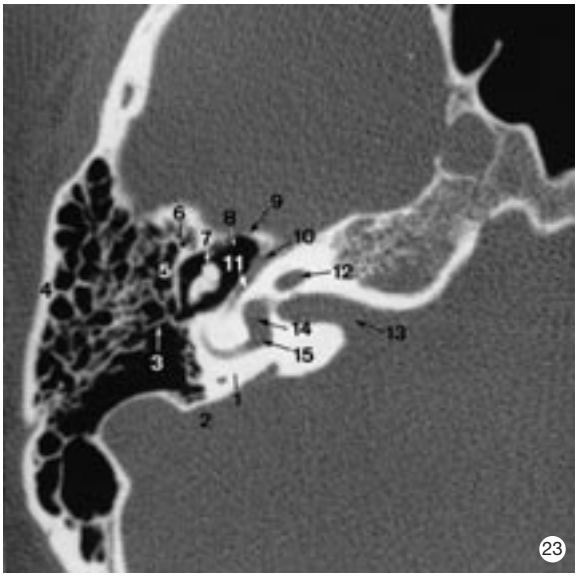

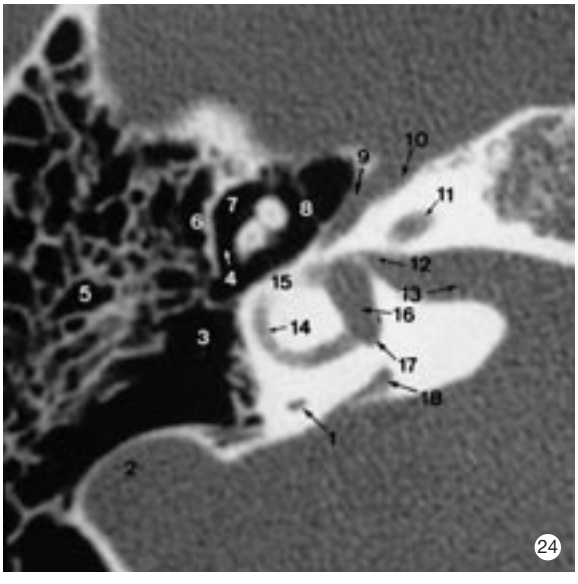

21 *Corte de TC axial pasando por la ventana vestibular.*
1. cuerpo del yunque; 2. articulación incudomaleolar; 3. ático externo; 4. cabeza del martillo; 5. pared anterior del ático; 6. ligamento anterior del martillo; 7. ático interno; 8. canal facial (segunda porción); 9. proceso coclearíforme; 10. receso de la ventana vestibular; 11. base del estribo; 12. cóclea; 13. conducto auditivo interno; 14. canal de Morgagni; 15. vestíbulo; 16. fosita ungueal; 17. seno timpánico; 18. codo del canal facial; 19. canal semicircular posterior; 20. seno lateral; 21. septum de Körner.
22 *Corte de TC axial pasando por la articulación incudomaleolar.*
1. Canal facial (segunda porción); 2. antro; 3. porción escamosa horizontal; 4. apófisis corta del yunque; 5. cuerpo del yunque; 6. cabeza del martillo; 7. pared anterior del ático; 8. cóclea; 9. canal del nervio coclear; 10. conducto auditivo interno; 11. vestíbulo; 12. fosita ungueal; 13. canal semicircular posterior.
23 *Corte de TC axial pasando por el canal semicircular lateral.*
1. Canal semicircular lateral (interno); 2. canal semicircular posterior; 3. septum de Körner; 4. porción escamosa; 5. yunque; 6. muro del ático; 7. martillo; 8. epitímpano anterior; 9. pared anterior del ático; 10. zona de unión entre el ganglio geniculado y el canal facial (segunda porción); 11. canal facial (segunda porción); 12. cóclea; 13. conducto auditivo interno; 14. vestíbulo; 15. rama común a los conductos semicirculares interno y posterior.
24 *Corte de TC axial pasando por el acueducto del vestíbulo.*
1. Canal semicircular posterior; 2. seno lateral; 3. antro; 4. ático externo; 5. porción escamosa horizontal; 6. muro del ático; 7. martillo; 8. ático interno; 9. canal facial (segunda porción); 10. ganglio geniculado; 11. cóclea; 12. canal del nervio utriculoampollar; 13. conducto auditivo interno; 14. canal semicircular lateral (interno); 15. yunque; 16. vestíbulo; 17. rama común a los conductos semicirculares interno y posterior; 18. acueducto del vestíbulo.

PAREDES

Pared anterior

Puede ser bien analizada con los cortes transversales. La abertura de la trompa auditiva es bien visible en los cortes inferiores. La región epitimpánica anterior está a menudo tabicada, con presencia de una célula epitimpánica anterior inmediatamente por afuera del ganglio geniculado, en los cortes más altos.

Pared inferior

Se la visualiza en los cortes transversales más bajos y en los cortes coronales. La pared lateral y superior del golfo de la yugular constituye la pared inferior de la cavidad timpánica. Esta pared es de grosor variable y está más o menos neumatizada. En algunos casos, puede no existir pared ósea, en cuyo caso el seno venoso está totalmente prolapsado en la cavidad timpánica.

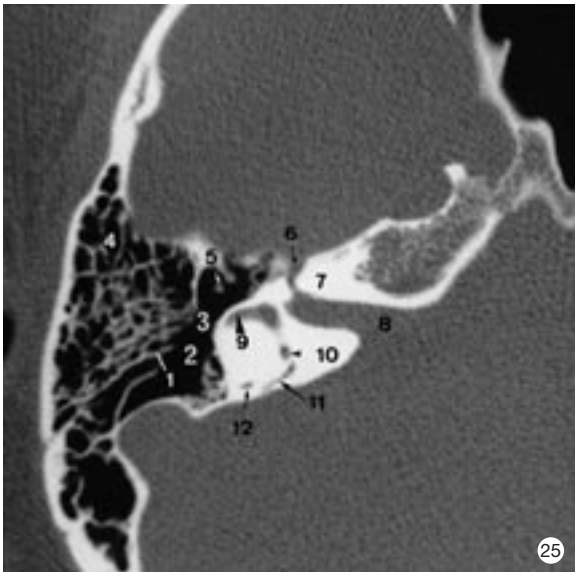

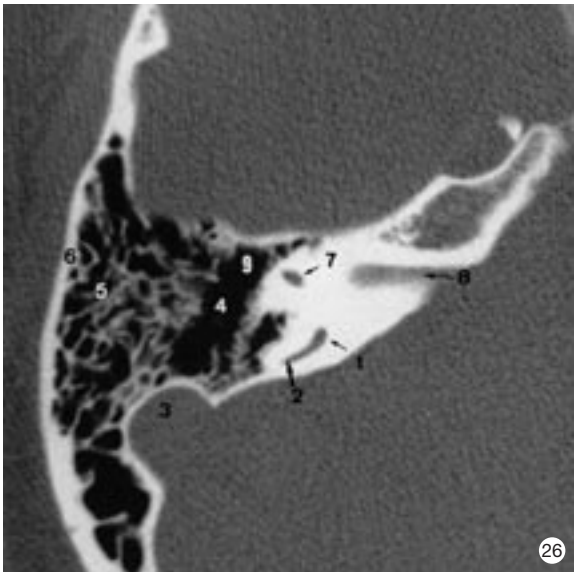

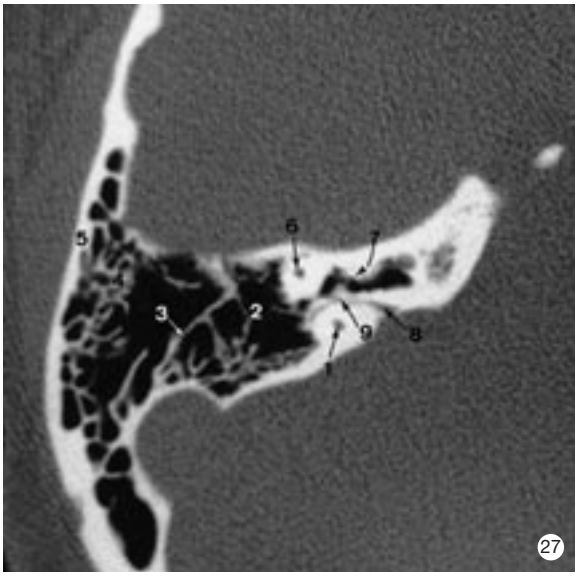

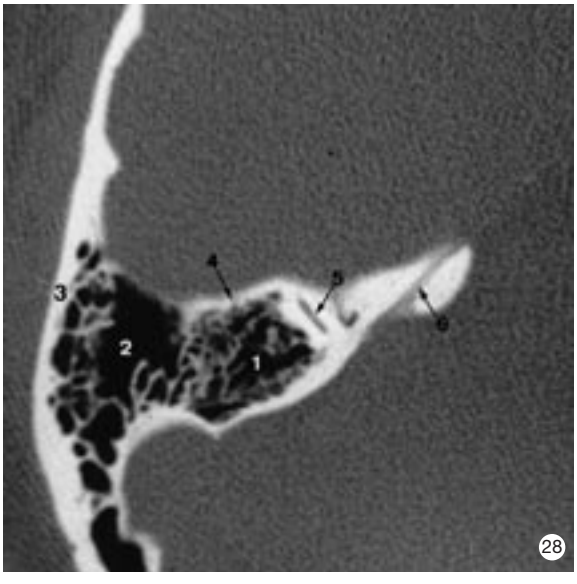

25 *Corte de TC axial pasando por el ganglio geniculado.*
1. Septum de Körner; 2. antro; 3. aditus ad antrum; 4. porción escamosa; 5. martillo; 6. ganglio geniculado; 7. canal facial (primera porción); 8. conducto auditivo interno; 9. canal semicircular lateral (interno); 10. rama común a los conductos semicirculares interno y posterior; 11. acueducto del vestíbulo; 12. canal semicircular posterior.
26 *Corte de TC axial pasando por el canal semicircular superior.*
1. Rama común a los conductos semicirculares superior y posterior; 2. canal semicircular posterior; 3. seno lateral; 4. antro; 5. porción escamosa horizontal; 6. porción escamosa vertical; 7. canal semicircular superior (anterior); 8. conducto auditivo interno; 9. epitímpano.
27 *Corte de TC axial pasando por el canal petromastoideo.*
1. Canal semicircular superior (anterior); 2. celda tegmental; 3. septum de Körner; 4. porción escamosa horizontal; 5. porción escamosa vertical; 6. canal semicircular superior (anterior); 7. celdas supralaberínticas; 8. fosa subarcuata.
28 *Corte de TC axial pasando por el seno petroso superior.*
1. Células tegmentales; 2. porción escamosa horizontal; 3. porción escamosa vertical; 4. fisura petroscamosa; 5. canal semicircular superior; 6. seno petroso superior.

Pared superior

Se trata del tegmen tympani encima de la cavidad timpánica y del tegmen antri a nivel del antro mastoideo.

El grosor y la neumatización de estos techos son muy variables. Pueden ser particularmente bien estudiados en los cortes coronales. Estas imágenes son útiles para revelar eventuales dehiscencias con ausencia total de osificación y a veces verdaderos prolapsos de las meninges o meningoencefálicos en la cavidad timpánica. La RM en cortes coronales también puede ser una ayuda útil para diferenciar una masa desarrollada en la cavidad timpánica (que sería responsable de una destrucción del tegmen tympani) de un meningoencefalocele secundario a una dehiscencia espontánea del tegmen.

Pared lateral

Sus dos tercios inferiores están cerrados por la membrana timpánica. En TC de los cortes coronales se la ve como una lámina fina que cierra el fondo del conducto auditivo externo. La pared lateral se centra por el mango del martillo en sus dos tercios superiores.

La mitad superior de la pared lateral está constituida por la pared del receso epitimpánico o pared del ático, que tiene forma de espuela de punta inferior, dirigida hacia adentro. El espacio comprendido entre el muro del ático y la cabeza del martillo es denominado ático externo.

■ *Pared posterior*

Los dos tercios inferiores de la pared posterior están formados por la mastoides y la pirámide de Gelé que comprende la tercera porción del nervio facial (porción mastoidea), el canal de la cuerda del tímpano que remonta hacia la cavidad timpánica lateralmente a la porción mastoidea del nervio facial y el canal del músculo del estribo. El seno timpánico forma una depresión de profundidad variable hacia adentro de la pirámide del músculo del estribo; su profundidad y el diámetro de su abertura en la cavidad timpánica son sumamente variables.

La depresión situada hacia afuera de la pirámide del estribo es denominada receso facial.

El tercio superior de la pared posterior está ampliamente abierto por detrás, comunicando el antro mastoideo con la cavidad del tímpano. Constituye el aditus ad antrum.

Los cortes transversales y las reconstrucciones sagitales permiten observar la apófisis corta del yunque que se sitúa en el seno del aditus ad antrum.

Los cortes transversales altos muestran al aditus ad antrum en forma de un estrechamiento de la parte media de la cavidad aérea entre la cavidad timpánica por delante y el antro mastoideo más ensanchado por detrás, con la apófisis corta del yunque en su seno. Los cortes más inferiores encuentran la depresión de seno timpánico hacia adentro, la pirámide del músculo del estribo en el centro, cruzado por el codo del facial por encima y por detrás, la porción mastoidea del nervio facial y la depresión del receso facial inmediatamente por fuera.

■ *Pared interna o medial*

Se compone del promontorio hacia abajo y por delante. Por encima y por detrás de esta eminencia, la depresión de la ventana vestibular (ventana oval) es bien visible sobre los cortes coronales y está situada bajo la eminencia del canal semicircular lateral y la porción timpánica del nervio facial.

Por debajo del promontorio, la depresión de la ventana coclear (ventana redonda), totalmente rodeada de hueso laberíntico, es netamente individualizable. Los cortes coronales más anteriores muestran el ganglio geniculado por delante y el origen de la porción timpánica del nervio facial, el músculo tensor del tímpano y el proceso cocleariforme (pico de cuchara) inmediatamente por debajo. Los cortes más posteriores muestran la porción timpánica del nervio facial inmediatamente por delante del codo y su penetración en la mastoides inmediatamente por debajo de la eminencia del canal semicircular lateral.

■ *Cadena osicular*

Representa el contenido de la cavidad timpánica. Los cortes transversales altos evidencian la articulación incudomaleolar, la cabeza del martillo y el cuerpo del yunque. Los cortes más bajos muestran la articulación incudoestapedia. El estribo y sus dos ramas son bien visibles en los cortes transversales así como sus inserciones sobre la base del estribo.

MASTOIDES

Su neumatización es extremadamente variable. Comprende el antro mastoideo que es una cavidad que posee seis caras.

La parte superior es el tegmen antri. Generalmente es fino pero puede estar neumatizado por celdas supraantrales bien visibles en los cortes coronales.

La cara lateral está en relación con las celdas mastoideas.

La cara inferior está en relación directa con las celdas subantrales.

La cara anterior está en relación con el aditus ad antrum y hacia adentro con la pirámide de Gelé.

La cara posterior está en relación con el codo del seno sigmoide. En la mayoría de los casos, este codo se sitúa 6 a 7 mm por detrás y por dentro de la pared posterior del antro mastoideo. Sin embargo, este grosor es variable, presentando a veces verdaderos prolapsos del sigmoide en el antro.

Se distinguen diferentes tipos de mastoides según su grado de neumatización:

— las mastoides de tipo I son las mastoides no neumatizadas que sólo comprenden el antro mastoideo;

— en el tipo II, que representa el 21 % de los casos, las celdas no sobrepasan el borde anterior del seno sigmoideo;

— en el tipo III (37 %), las celdas no sobrepasan el plano posterior del seno;

— en el tipo IV (21 %), sobrepasan el borde superior del seno;

— en el tipo V (8 %), ocupan todo el peñasco, con neumatización de la punta, presencia de celdas supralaberínticas, infralaberínticas y translaberínticas.

Diagnóstico por imágenes del oído patológico

COLESTEATOMA

Hasta hace algunos años, la TC era el único examen posible en el colesteatoma. La introducción y el desarrollo de la RM han permitido su utilización en esta patología. Dos formas deben ser consideradas: el colesteatoma secundario adquirido y el colesteatoma congénito.

■ *Colesteatoma adquirido*

Tomografía computadorizada

Es el examen de preferencia. Por un lado, permite efectuar un análisis lesional y, por otro, contribuye al diagnóstico cuando el examen clínico es poco convincente. Ya se verá que, en este sentido, es particularmente valiosa para la detección de recidivas o de materia residual.

• *Colesteatoma no operado (fig. 29)*

— Elementos en favor del diagnóstico

Signos directos

Se trata primeramente de una opacidad en la caja cuya forma y situación pueden ser evocadoras. Se pueden notar: una opacidad de bordes esféricos, que rechaza el martillo hacia adentro, y está situada en el ático externo, la cual a menudo corresponde a un colesteatoma [23, 25] *(figs. 30 y 31).*

Pese a ser la más específica, esta imagen no es la más frecuente y a menudo se encuentran zonas de densidad hística de borde inferior esférico, que sugieren un colesteatoma, o placas de borde rectilíneo, más difíciles de distinguir de un tejido inflamatorio.

Por último, pueden observarse formas de vacío hístico, que corresponden a colesteatomas cuyo centro amorfo se ha vaciado. Se notará una cavidad vacía, con lisis óseas y un antro más liso, que tiene aspecto «oído de operado» [23] *(fig. 32).*

Signos indirectos

La lesión del muro del ático es el elemento más constante en el colesteatoma (71 % de los casos).

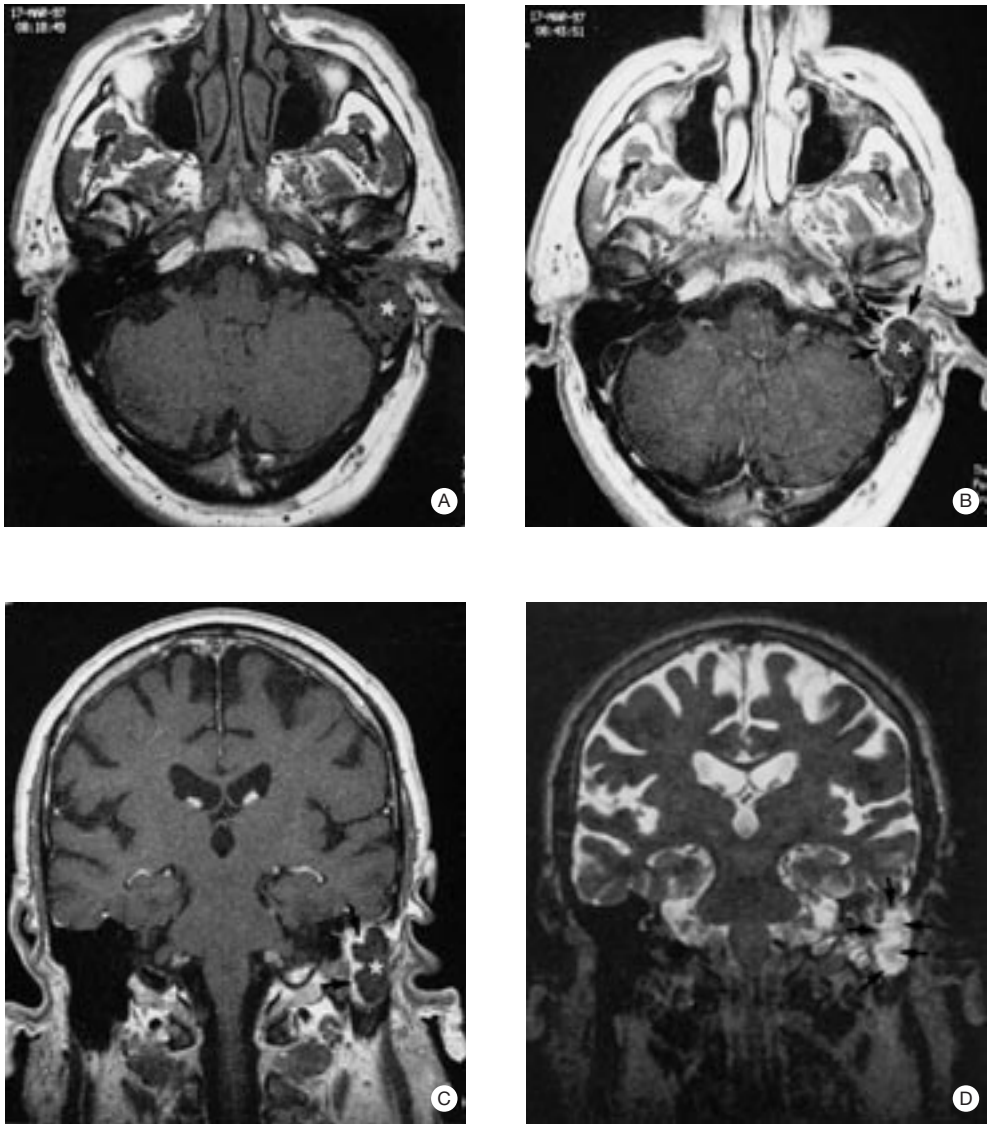

29 *RM. Colesteatoma del oído medio izquierdo.*
A. Secuencia axial potenciada en T1 sin gadolinio.
El colesteatoma (estrella) presenta una isoseñal en el parénquima cerebral.
B. Secuencia axial potenciada en T1 con gadolinio.
C. Secuencia coronal potenciada en T1 con gadolinio. Después de la inyección, solamente la matriz se realza (flecha negra), lo que permite limitar el colesteatoma (estrella).
D. Secuencia coronal potenciada en T2. La matriz permanece en hiperseñal (flechas), mientras que el colesteatoma presenta una señal menos elevada (puntas de flecha)

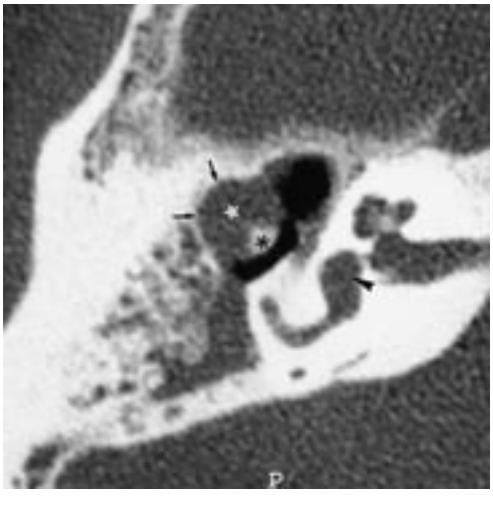

30 *Colesteatoma atical. Corte de TC axial pasando por el vestíbulo (cabeza de flecha). Opacidad externa del ático (estrella blanca) que provoca una lisis en el muro del ático (flechas negras), englobando el yunque (asterisco).*

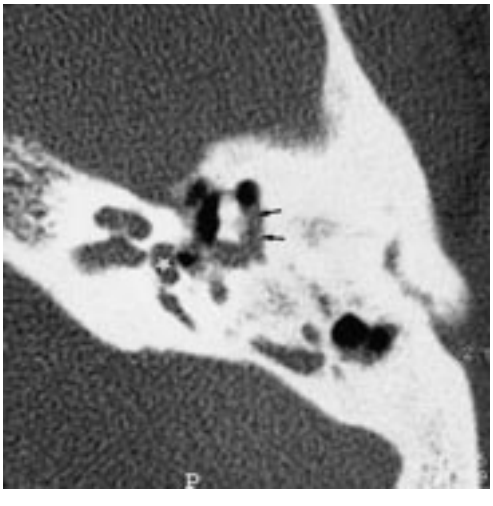

31 *Saco de retracción hacia el ático (flechas). Corte de TC pasando por el vestíbulo (estrella blanca).*

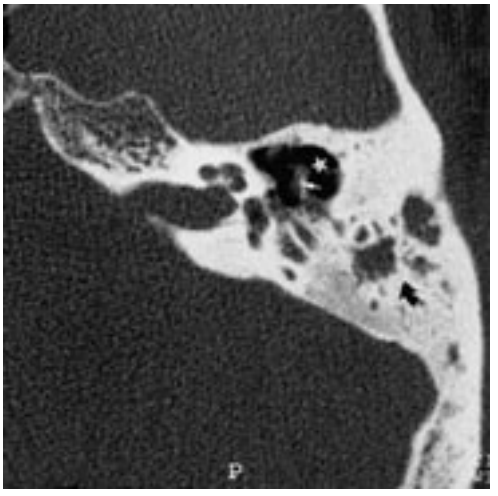

32 *Colesteatoma vacío. Corte de TC axial pasando por la ventana vestibular. Aticotomía (estrella blanca) asociada a un aspecto osteítico del yunque (flecha blanca). Importante esclerosis petrosa posterior (flecha negra).*

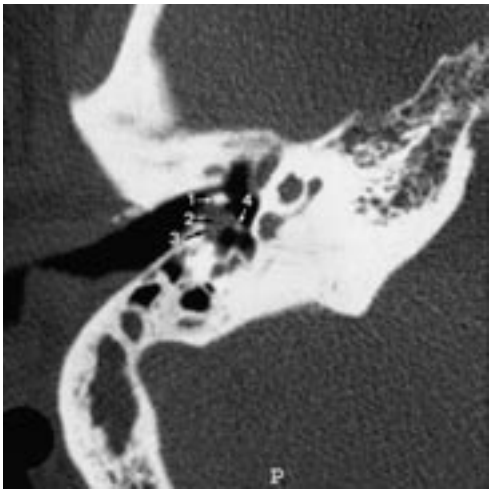

33 *Colesteatoma del ático. Corte de TC axial pasando por el botón del estribo.*
1. Martillo; 2. opacidad externa del ático que provoca una lisis en la apófisis larga del yunque; 3. erosión del muro del ático; 4. botón del estribo.

Se visualizará mejor en los cortes frontales que pasan por delante de la cabeza del martillo y evitan a menudo la zona posterior. Puede afectar total o parcialmente al muro. Es un signo casi patognomónico de la presencia de un colesteatoma.

A veces, este muro puede estar simplemente alisado, con poco valor diagnóstico. En este caso preciso, habrá que saber utilizar las radiografías comparativas contralaterales.

El alisamiento del antro con desaparición de las espículas que erizan habitualmente esta región parece ser un buen criterio diagnóstico, aunque pueda aparecer en algunos casos de hiperplasia mucosa [15].

Los signos de destrucción de las otras paredes (tegmen, retrotímpano, pared interna) se observan con menos frecuencia [1].

En resumen, todos estos signos indirectos pueden ser los únicos elementos observados en las formas con vacío hístico [1].

— Examen lesional

Huesecillos (fig. 33)

El yunque es el huesecillo más frecuentemente alterado por el colesteatoma (80 % según Veillon [25]). El plano de referencia para su estudio es el plano frontal, oblicuo, perpendicular a la base del estribo [1]. Se trata generalmente de la apófisis larga que puede ser parcialmente (apófisis lenticular) o totalmente destruida. En el 25 % de los casos, el yunque está ausente, ya que el proceso colesteatomatoso ha provocado su lisis. La TC resulta particularmente útil en este análisis, con una especificidad y una sensibilidad superiores al 90 % [25]. No obstante, pueden aparecer falsos negativos que pueden resultar de una insuficiencia técnica o de un proceso de fibrosis o de hiperplasia mucosa, que simulan la forma de la apófisis larga y la hacen considerar sin razón como normal [14, 25].

El estribo es el segundo huesecillo afectado en orden de frecuencia (39 % según Veillon [25]). Las lesiones afectan principalmente a la supraestructura y suelen respetar la base del estribo.

La desaparición de las densidades normalmente observadas sugiere una lisis. No obstante, en este caso la TC resulta menos precisa que para el estudio del yunque. Hay más falsos positivos y resultan de un envainamiento hiperplásico inflamatorio de las ramas, el cual borra su señal [14, 25].

El martillo raramente está afectado (26 % según Veillon [25]). La TC presenta una sensibilidad y una especificidad excelentes para el estudio de este huesecillo. El mango es fácil de observar sobre los cortes horizontales, y los cortes frontales muestran correctamente la silueta cabeza-cuello-mango.

Nótese que junto a estos fenómenos líticos pueden observarse fijaciones, principalmente a nivel del martillo en el epitímpano (apreciadas sobre los cortes frontales) y, más raramente, a nivel del yunque y del estribo [25].

Tegmen tympani

Es fácilmente observable en los cortes frontales. La dehiscencia puede ser espontánea o secundaria al colesteatoma. La TC muestra un afianzamiento del techo de la caja y del antro o una desaparición de este último en varios cortes sucesivos. En este caso, las relaciones con la meninge y el lóbulo temporal son mediocremente evaluados por el escáner y resulta necesario recurrir a la RM con objeto de obtener un examen más preciso de una eventual extensión a la región temporal [25].

Retrotímpano

Los relieves tales como la pirámide, el seno timpánico o el receso del facial pueden estar alterados por el colesteatoma [23]. El escáner determina la ventilación del seno timpánico de forma fiable. No obstante, en ausencia de lisis ósea o de imagen esférica, es prácticamente imposible distinguir en esta región un colesteatoma de una hiperplasia mucosa [14].

Hipotímpano

La TC es poco satisfactoria en este caso y manifiesta un grado de concordancia bajo, con un número elevado de falsos positivos que orientan hacia una hiperplasia mucosa [14].

Protímpano

También en este caso, la TC aporta pocos datos y los falsos positivos son numerosos [14].

Mastoides

La esclerosis a este nivel es casi constante. La extensión del colesteatoma a la mastoides puede observarse por dos signos: el relleno de las celdas por una opacidad hística y las lisis de los tabiques intercelulares. Si estos últimos están ausentes, será difícil distinguir el colesteatoma de una hiperplasia mucosa [25].

El escáner también permitirá evaluar el estado de la mastoides para un fresado: osteoesclerosis, prolapso del seno sigmoide.

Pared posterior del peñasco

Puede estar denudada, como el seno sigmoide en algunas formas de desarrollo posterior [23].

Nervio facial

Las denudaciones del nervio facial ocurren más frecuentemente a nivel de la segunda porción, en el 14,5 % de los casos [15]. Pueden ser espontáneas o consecutivas a la presencia del colesteatoma. Serán mejor apreciadas sobre los cortes frontales que permiten evaluar la lesión de la pared inferior del canal de Falopio, que es la primera en sufrir una lisis. Los falsos positivos son importantes, dado que una opacidad en contacto con el canal puede borrarlo, sin que exista realmente una lisis [23]. No obstante, la mejor resolución espacial de los aparatos de última generación ha permitido afinar la extensión a la segunda porción [23].

La lesión de la tercera porción es más rara y será diversamente apreciada sobre la TC. Su entorno óseo puede estar simplemente adelgazado o, al contrario, enteramente destruido por el proceso colesteatomatoso, en cuyo caso el nervio facial no puede ser distinguido de la masa hística.

Oído interno (fig. 34)

La extensión al canal semicircular lateral es la más frecuente. Puede observarse una simple erosión de la pared ósea, que está más fina, o una verdadera fístula (10 %). En este caso, la cortical ha desaparecido totalmente. Los cortes horizontales, paralelos al plano orbitomeatal, son los más útiles, pero resulta preferible asociarles los cortes frontales para eliminar una falsa imagen de fístula por efecto de volumen parcial [15].

Las lisis del vestíbulo, del canal posterior y de la cóclea son mucho más raras.

Junto a estas destrucciones óseas, la TC puede objetivar una laberintitis osificante, que se manifiesta por un borramiento de las estructuras normalmente hipodensas del laberinto.

Si bien el diagnóstico del colesteatoma sigue siendo esencialmente clínico, el aporte de la TC es considerable en el estudio de las lesiones. Resulta particularmente útil en el caso del antro y el ático, el martillo, el yunque y el canal semicircular lateral.

Los colesteatomas vacíos son mejor evaluados que las epidermosis.

No obstante, la TC no siempre permite la distinción entre colesteatoma y tejido de granulación, puesto que ambos se presentan como opacidades hísticas.

Este problema es aún más delicado en el estudio de una recidiva de los colesteatomas operados.

Colesteatomas residuales

Se presentan en el 80 al 90 % en forma de perla; en el resto de los casos, como un tumor de límites imprecisos.

El estudio por TC de un oído postoperatorio debe ser realizado en los tres planos: axial, frontal y sagital.

El estudio del marco óseo presenta aquí menor interés y ante una lisis ósea, a menudo no es posible distinguir las secuelas de la operación precedente de una lesión colesteatomatosa *(fig. 35).*

Por lo tanto, es necesario tener en cuenta el aspecto de las opacidades que pueden encontrarse.

La sensibilidad y la especificidad de la TC son excelentes si el examen muestra un oído perfectamente ventilado. Dado que la resolución del escáner es inferior al milímetro, es poco probable que un residuo o una recidiva pasen inadvertidos [25].

En presencia de una opacidad de tonalidad hística, se deberá hacer un diagnóstico diferencial entre el colesteatoma, la hiperplasia mucosa, la fibrosis y el granuloma de colesterol.

Veillon [1] ha establecido criterios de ayuda al diagnóstico *(fig. 36).*

Las opacidades en marco remiten muy a menudo a una hiperplasia mucosa.

Una zona hística inferior a 5 mm, cóncava hacia delante, evoca una fibrosis.

En cambio, una zona cuyo grosor es superior a 5 mm no permite difererenciar entre colesteatoma y reacción fibroinflamatoria.

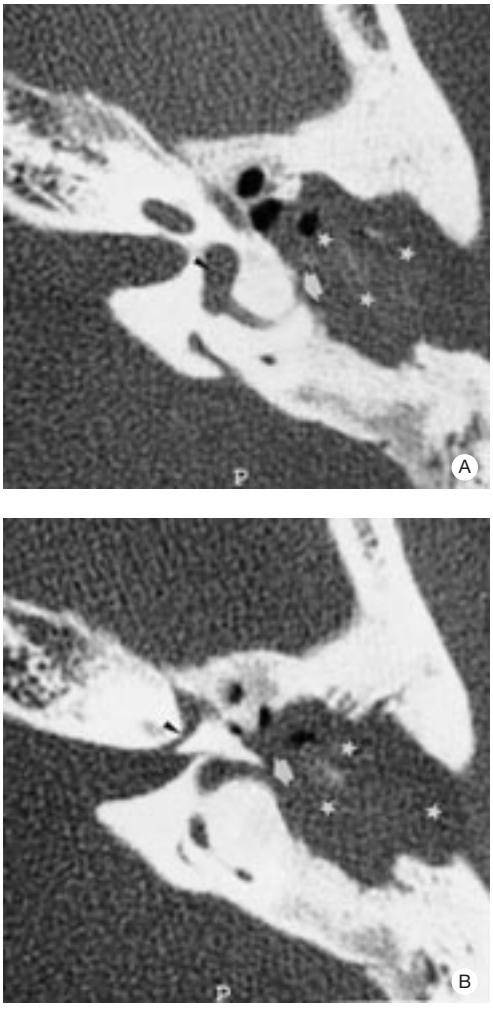

34 *Residuo colesteatomatoso (estrellas blancas) con técnica abierta. El canal semicircular está abierto en la caja (flecha blanca).*
A. Corte de TC axial pasando por el vestíbulo (cabeza de flecha).
B. Corte de TC axial pasando por el canal facial (cabeza de flecha).

Un relleno de bordes festoneados habitualmente es consecutivo a un colesteatoma.

Una opacidad de contornos esféricos sugiere un colesteatoma, pero a veces puede corresponder a un granuloma de colesterol o a un pólipo. Las imágenes esféricas del ático externo parecen patognomónicas del colesteatoma [23].

Los rellenos cavitarios difusos son de interpretación difícil y generalmente no permiten establecer un diagnóstico preciso.

Las imágenes poco concluyentes pueden controlarse a través de TC sucesivas: un incremento de las lesiones sugiere entonces un proceso colesteatomatoso; los fenómenos de inflamación y fibrosis permanecen relativamente estables en el tiempo (no obstante, principalmente la RM ha permitido ir más allá de las posibilidades del escáner ante un relleno cavitario difuso y la sospecha de granuloma de colesterol).

RM

• *Colesteatoma no operado*

El centro amorfo envía en T1 una señal en mosaico isointensa a la sustancia gris y en T2 una hiperseñal. No es realzado por el gadolinio [27].

La matriz tiene las características de un tejido inflamatorio y emite una hiperseñal en T1 después de la inyección de gadolinio, y en T2 [7].

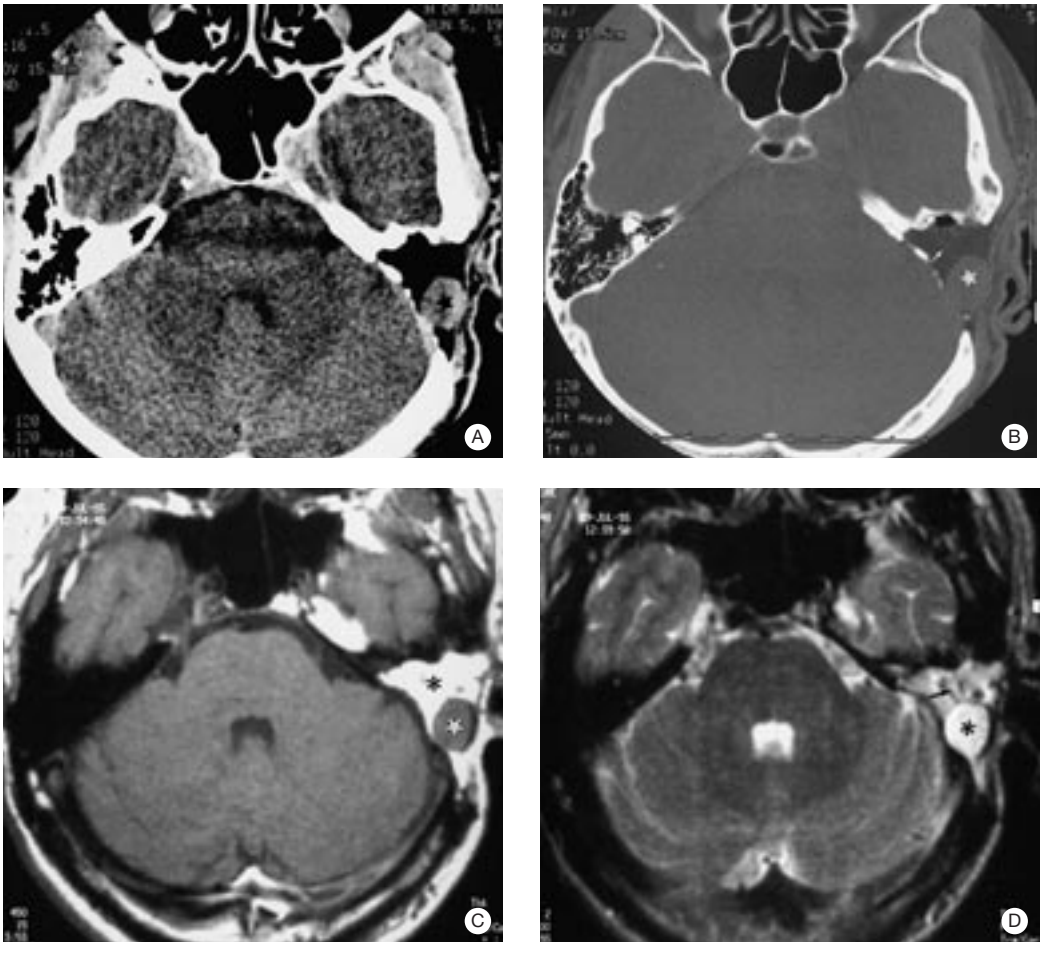

35 *Residuo colesteatomatoso izquierdo postoperatorio (vía translaberíntica).*
A. Corte de TC axial pasando por la cavidad de vaciamiento izquierdo en ventana ósea.
B. Corte de TC axial pasando por la cavidad de vaciamiento izquierdo en ventana parenquimatosa después inyección de yodo.
El colesteatoma (estrellas) se distingue del relleno graso de la cavidad de vaciamiento (flecha blanca).
C. RM. Secuencia potenciada en T1 en un plano axial pasando por la cavidad de vaciamiento. El colesteatoma (estrella) aparece en isoseñal al parénquima cerebral, mientras que el tejido graso presenta una hiperseñal franca.
D. RM. Secuencia potenciada en T2 en un plano axial pasando por la cavidad de vaciamiento. La grasa presenta una señal intermedia (flecha negra), mientras que el colesteatoma (asterisco) presenta una señal más elevada, principalmente en la periferia (matriz).

36 *Aspecto postoperatorio del colesteatoma en TC, según Veillon.*

El interés de la RM es inferior al de la TC, dado que la visualización de las lisis óseas y osiculares es mala. La resolución es inferior a la del escáner y las pequeñas lesiones inferiores a 2 mm pasan inadvertidas, en razón de la hiperseñal de la mucosa adyacente [5].

Su interés principal reside en las lisis del tegmen. La RM permite investigar una lesión meníngea, abscesos cerebrales, sub o extradurales y la existencia de un meningocele.

De todas maneras, se la realiza en segundo lugar, después de la TC.

• *Recidivas colesteatomatosas (fig. 37)*

La RM asociada al escáner tiene en este caso una indicación prioritaria. Se ha visto en efecto que en algunos casos, ante un relleno tisular difuso, la TC no permite diferenciar entre colesteatoma y reacción inflamatoria.

Los derrames líquidos no son modificados por la inyección del producto de contraste, ni tampoco la fibrosis [1].

El tejido inflamatorio emite en T1 una señal heterogénea sin hiperseñal muy marcada y en T2 una iso o hiperseñal. La inyección de gadolinio, que muestra un realce muy neto, permitirá hacer el diagnóstico diferencial con un colesteatoma. Por lo tanto, la RM puede revelar la existencia de un colesteatoma en un relleno cavitario difuso. Sin embargo, es necesario que el colesteatoma sea suficientemente voluminoso (superior a 3 mm) para ser revelado; el examen sólo será válido si es positivo.

El granuloma de colesterol causa una hiperseñal marcada en T1 y T2, superior a la del colesteatoma [27]. Ha sido observado un caso de granuloma que presentaba en T1 sólo una señal isointensa al tejido cerebral [12]. El granuloma de colesterina también puede observarse en el caso de una otitis crónica no colesteatomatosa, secundaria a un trastorno de la

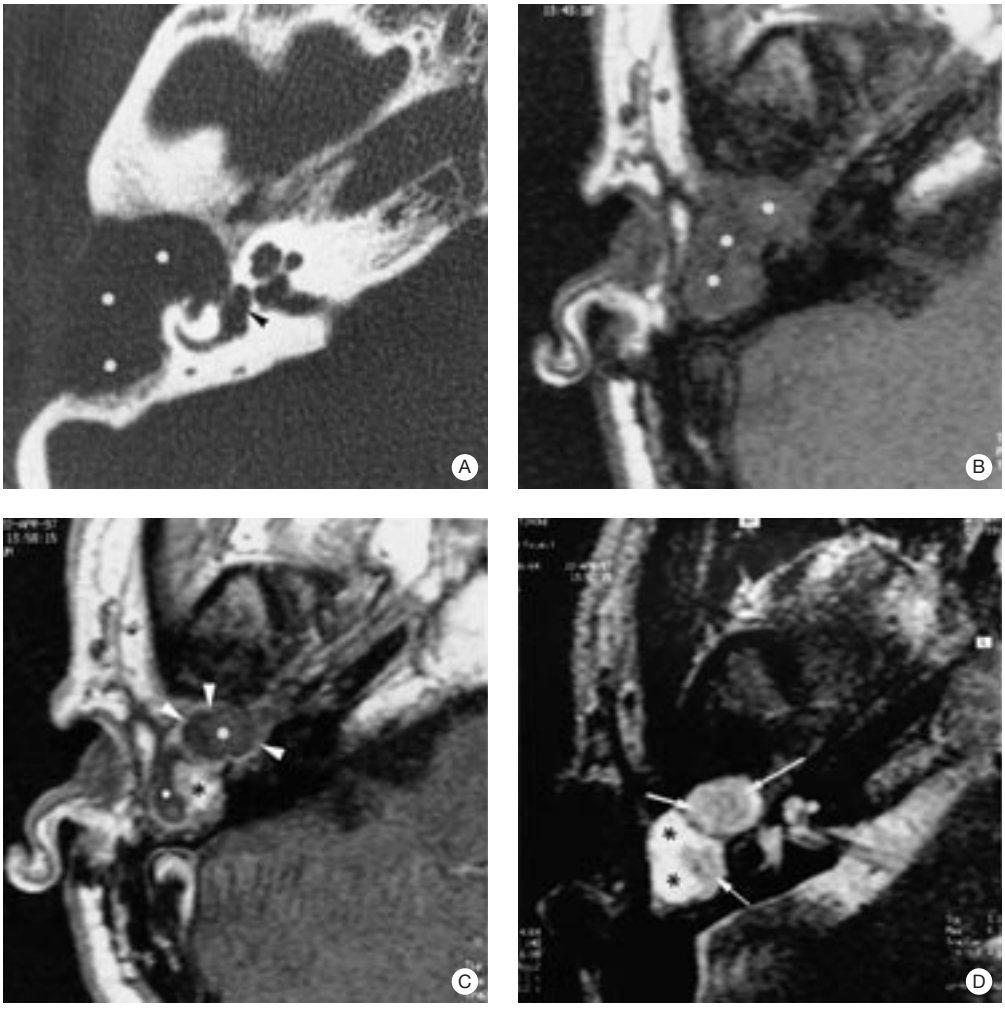

37 *Colesteatoma residual.*
A. Corte de TC axial pasando por el vestíbulo (punta de flecha). Opacidad que ocupa la cavidad de vaciamiento (estrella).
B. Imagen RM axial potenciada en T1 sin gadolinio (mismo nivel de corte). La opacidad de la cavidad (estrellas) presenta una hiposeñal homogénea.
C. Mismo nivel de corte. Secuencia potenciada en T1 después de inyección de gadolinio. Realce de la matriz (puntas de flecha) del colesteatoma (gran estrella blanca) y del tejido de granulación (asterisco). El líquido de retención permanece en hiperseñal (pequeña estrella blanca).
D. Mismo nivel de corte. Secuencia potenciada en T2. El colesteatoma (flechas) presenta una hiperseñal menos intensa que el líquido de retención (asteriscos).

ventilación del oído medio. Puede asociarse a erosiones óseas, como una lisis de la apófisis larga del yunque, del tegmen e incluso de la pared posterior o de la pared del seno lateral [12].

Por lo tanto, en las imágenes observadas en la TC, que sigue siendo el examen de preferencia, puede determinarse lo que tiene relación con el colesteatoma o con la reacción inflamatoria.

■ *Colesteatoma congénito del oído medio*

Tomografía computadorizada *(fig. 38)*

Como el colesteatoma primario se forma sobre un oído sano, no presenta esclerosis mastoidea. Por otro lado, la ventilación del oído es normal, en particular a nivel del ático.

La masa aparece como una opacidad de tipo hístico, no realzada por el producto de contraste, situada en el mesotímpano o el hipotímpano, que no alcanza al ático y suele ser poco destructiva. La apófisis larga del yunque y el estribo son las estructuras principalmente afectadas, mientras que el oído interno y la pared del receso epitimpánico están habitualmente intactos [23, 25].

RM

Presenta menos interés, debido al pequeño tamaño que suelen tener las lesiones. Se observará una masa que envía en T1 una señal heterogénea y en T2 una hiperseñal no modificada por la inyección de gadolinio [23, 25].

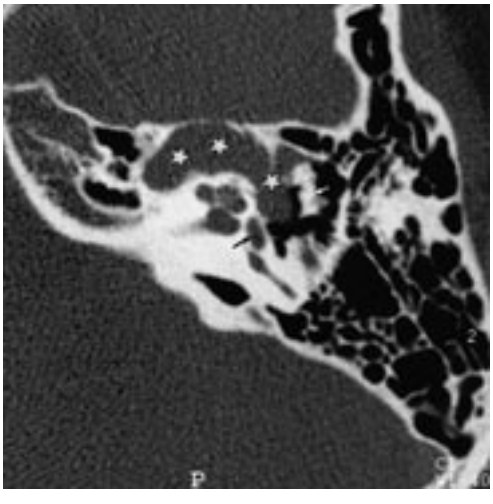

38 *Colesteatoma primitivo. Corte de TC axial pasando por el vestíbulo. Voluminosa masa lítica (estrellas blancas) en la región laberíntica anterior, que continúa en el epitímpano a nivel de la ventana vestibular (flecha negra), hacia adentro del martillo (flecha blanca).*

OTITIS CRÓNICAS NO COLESTEATOMATOSAS

■ *Otitis seromucosa*

El diagnóstico por imágenes no presenta interés en esta patología y el diagnóstico es sobre todo clínico.

La TC muestra antes que nada una opacidad que ocupa la cavidad timpánica y que se prolonga hacia la trompa auditiva con niveles hidroaéreos. Se puede observar una retracción timpánica y, a veces, una lisis de la apófisis larga del yunque [23]. Generalmente existe una esclerosis mastoidea asociada [25]. La TC permitirá también visualizar la rinofaringe, en busca de una patología tumoral, en particular en el adulto.

■ *Otitis crónica simple*

La TC presenta un interés doble: realizar el estudio de las lesiones de las cavidades posteriores y de la cadena osicular e investigar los signos en favor de un colesteatoma en caso de duda diagnóstica [23].

Las opacidades que evidencian una hiperplasia mucosa forman zonas más o menos difusas asociadas a burbujas o un engrosamiento en marco. Contrariamente al colesteatoma, las paredes óseas no están afectadas y apenas puede observarse una atenuación de la pared del receso epitimpánico. El aspecto en festón del antro persiste, lo que diferencia estas opacidades de un colesteatoma. La esclerosis mastoidea con desaparición de su neumatización es habitual.

No obstante, este examen no es indispensable en la evaluación de esta patología y la clínica debe prevalecer [23, 25].

■ *Secuelas fibroadhesivas*

Se observa una opacidad en placas en la zona del ático, con una membrana timpánica retraída sobre el promontorio, que reduce el volumen de la caja, pero respeta las paredes óseas.

Las lisis osiculares son frecuentes y afectan principalmente a la apófisis larga del yunque que puede reemplazarse por un tracto fibroso representado por un nódulo de densidad inferior a la del hueso. El estribo y el martillo están raramente afectados.

■ *Timpanoesclerosis* (*figs. 39 y 40*)

La TC muestra los signos propios de la timpanosclerosis y evalúa su extensión inflamatoria.

Pueden observarse [20, 25]:

— imágenes en placa hística, difusas o localizadas en el ático o en la parte media de la caja, pero que nunca afectan a la pared del receso epitimpánico si no existe colesteatoma asociado;

— imágenes hísticas esféricas en la parte media de la caja;

— imágenes calcificadas nodulares, lineales o curvilíneas de 1 mm de grosor, a nivel de la membrana timpánica, de los tendones de los músculos del estribo o del martillo o de los ligamentos osiculares;

— puentes óseos que fijan el yunque y el martillo a las paredes del ático;

— imágenes del estribo dentro de una masa de tonalidad hística, dentro del cual se pueden encontrar nódulos calcificados o un engrosamiento de la base del estribo. Las imágenes tisulares de timpanosclerosis no son diferenciables de una reacción inflamatoria banal;

— por último, las imágenes de osificación con verdaderos bloques óseos que ocupan la cavidad timpánica.

OTOSCLEROSIS

■ *Tomografía computadorizada*

Requiere cortes de 1 mm cada 0,5 mm, siendo el plano de referencia el plano axial orbitomeático [16]. La realización de cortes coronales oblicuos perpendiculares a la platina permite visualizar correctamente la ventana vestibular [24], cuyo estudio ha sido considerablemente afinado por la mejor resolución de los aparatos y la posibilidad de realizar *zooms* [2]. El estudio siempre debe ser bilateral.

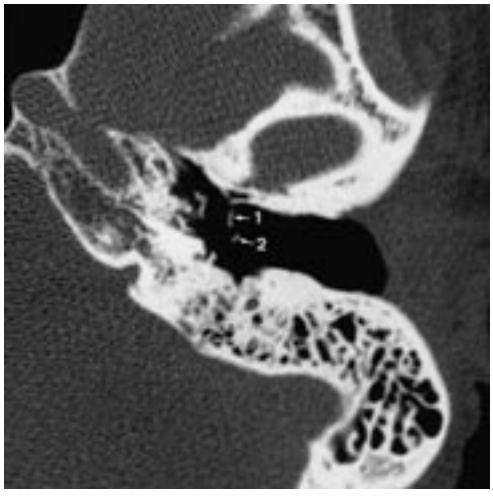

39 *Timpanosclerosis. Corte de TC axial pasando por el mango del martillo. Foco de timpanosclerosis (1) a nivel de la parte anterior de la membrana timpánica por delante del mango del martillo (2).*

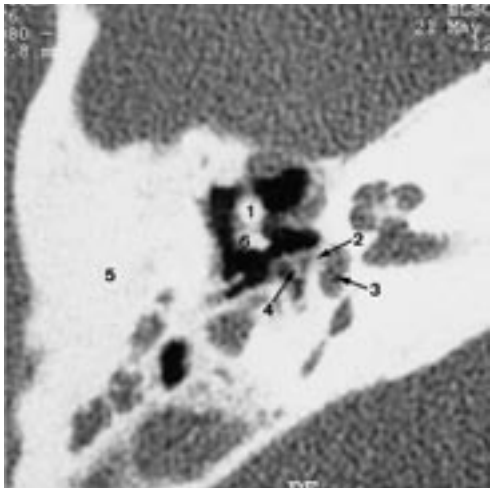

40 *Timpanosclerosis. Corte de TC axial pasando por la ventana vestibular. 1. Cabeza del martillo; 2. engrosamiento de la base del estribo; 3. vestíbulo; 4. densificación de las ramas del estribo; 5. esclerosis de la porción escamosa horizontal del temporal; 6. cuerpo de yunque.*

Otosclerosis no operada (*figs. 41 y 42*)

Tres signos serán buscados: el foco otospongioso, el engrosamiento de la base del estribo y las imágenes de adición, más raras.

• *Foco otospongioso*

Se presenta en forma de una imagen hipodensa de contornos borrosos.

La localización más frecuente es la fissula ante fenestram, preestapedial, que está afectada en el 80 % de los casos [10]. Esta imagen confirma la otosclerosis [25].

Se encuentran otras hipodensidades:

— a nivel de la ventana coclear (20 %): en este caso, provienen de un foco aislado o de una extensión a partir de la ventana vestibular;

— en contacto con el meato auditivo interno en su parte anterior, alrededor de los conductos semicirculares (6 %), en contacto con el acueducto de la cóclea (2 %) y por dentro de la pared medial del vestíbulo (20 %).

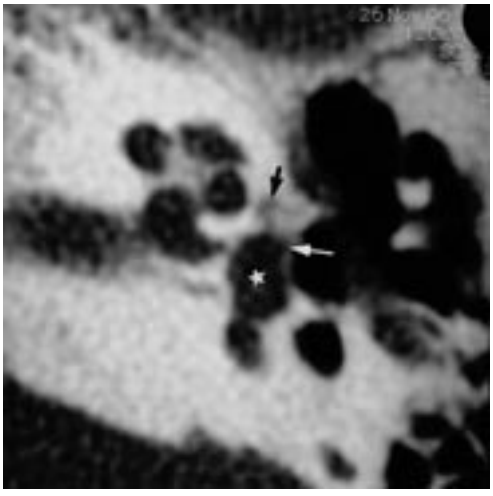

41 *Otosclerosis estadio II. Corte de TC axial pasando por la ventana vestibular. Presencia de un foco hipodenso (flecha negra) por delante del vestíbulo (estrella), asociado a un engrosamiento de la base del estribo (flecha blanca).*

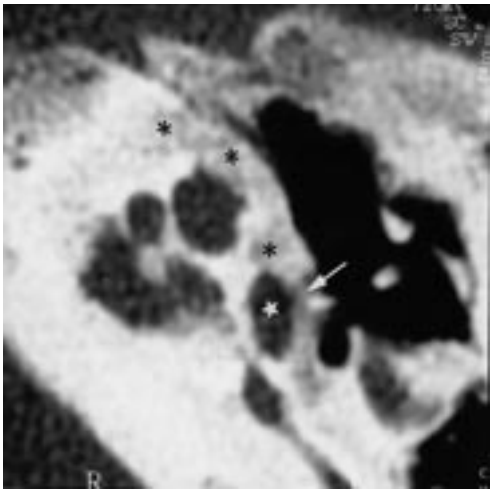

42 *Otosclerosis estadio IV. Corte de TC axial pasando por la ventana vestibular. Focos hipodensos pericocleares (asteriscos) y por delante del vestíbulo (estrella blanca). Importante engrosamiento de la base del estribo (flecha blanca).*

Las imágenes pericocleares que afectan la cápsula pueden ser de dos tipos: ya sea un foco hiperdenso que corresponde a una otosclerosis que da una impresión de engrosamiento y un aspecto dentado de la cápsula coclear, o bien un foco hipodenso que sugiere una otospongiosis activa, que borra o afina los contornos de la cápsula y presenta, a lo sumo, un aspecto de doble anillo debido a la confluencia de los focos en el grosor de la cápsula [24]. No obstante, este concepto es cuestionado y parecería que las imágenes de otosclerosis serían en realidad hipodensas [2].

Veillon propuso una clasificación de los focos otospongiosos:

— tipo 0: sin anomalía;

— tipo 1A: afección aislada de la base del estribo sin hipodensidad preestapedia;

— tipo 1B: hipodensidad preestapedia inferior o igual a 1 mm;

— tipo 2: hipodensidad preestapedia superior a 1 mm sin contacto con la periferia de la luz coclear, de la cual está separada por una banda de hueso fino. Es el tipo más frecuente;

— tipo 3: hipodensidad preestapedia superior a 1 mm en contacto con la periferia de la luz coclear;

— tipo 4A: hipodensidad situada por delante, por debajo o por dentro de la luz coclear;

— tipo 4B: hipodensidad laberíntica posterior situada alrededor de los conductos semicirculares o en contacto con la pared medial del vestíbulo.

Los estadios I y II no permiten prever una afección de la base del estribo. En cambio, los estadios IV generalmente están asociados a un engrosamiento platinario importante.

• *Lesión de la base del estribo*

Dos signos pueden ser buscados.

En una otospongiosis activa, los márgenes de la base del estribo no se distinguen nítidamente y se funden con el foco otospongioso, lo que da un aspecto amplio a la base del estribo [10].

Por lo general se observa un engrosamiento de la base del estribo, cuya cara timpánica aparece almenada [16] y a menudo asociada a la presencia de una hipodensidad preestapedia. La lesión concierne generalmente a la región anterior de la base del estribo. El engrosamiento puede ser circunferencial o extendido a toda la base. No obstante, esta anomalía puede ser aislada en aproximadamente el 10 % de los casos y entonces no es específica de una otosclerosis, sino que puede encontrarse en una timpanoesclerosis o un engrosamiento mucoso aislado [16]. Se considera patológica una base del estribo cuyo grosor es superior a 0,7 mm [25].

Una fijación fibrosa de ésta o un foco de muy pequeño tamaño (inferior a 2 mm) pueden no ser visualizados en el escáner y constituir una fuente de error [10].

• *Imágenes de adición*

Son mucho más raras y dibujan imágenes hiperdensas extendidas entre la pared medial de la caja, el martillo y el yunque a nivel del ático.

Las imágenes de otosclerosis generalmente son bilaterales. No ha sido constatada correlación radioclínica alguna en la evolución de la sordera [16, 25].

Actualmente, no se recurre a la TC en primer lugar en el caso de una sordera de transmisión o mixta evocadora de otosclerosis. Las referencias médicas opuestas confirman esta actitud. No obstante, será indicada cuando se sospecha una dilatación del acueducto del vestíbulo que puede ser responsable de un oído géiser.

Seguimiento postoperatorio [2]

Este examen es de gran utilidad en caso de fracasos quirúrgicos sobre todo cuando el resultado auditivo refleja una laberintización o cuando el paciente presenta una sintomatología vertiginosa persistente.

• *Aspecto postoperatorio normal*

El pistón es visualizado con el escáner en forma de opacidad de baja densidad en el caso de un pistón en teflón, o al contrario muy densa si se trata de un pistón metálico.

La prótesis tiene una orientación idéntica a la del estribo. La articulación incudoprotésica puede verse en cortes más bajos que el extremo medial. La protrusión normal del pistón en el interior del vestíbulo es de 0,25 mm.

A veces se puede notar en el postoperatorio precoz una presencia hística alrededor de la prótesis que no es considerado como patológico y corresponde seguramente a sangre o a serosidades.

• *Complicaciones postoperatorias*

— Pistón incluido en el foco otospongioso

El extremo medial está en contacto con un foco otospongioso. Este signo no tiene necesariamente significación clínica pues esta inclusión no significa bloqueo osicular.

— Otosclerosis estapediovestibular. Luxación intravestibular del pistón.

— Luxación incudoprotésica

Se traduce por una modificación de la orientación normal de la prótesis y una pérdida de la relación incudal observables en los cortes inferiores y reconstruidos, coronales oblicuos según el eje de la prótesis.

— Luxación intravestibular *(fig. 43)*

Es considerada como patológica si la protrusión sobrepasa 0,3 mm. No obstante la TC no permite visualizar las lesiones del utrículo o del sáculo.

— Lisis de la apófisis larga del yunque

Su diagnóstico puede ser difícil si el proceso sólo afecta a la apófisis lenticular, la cual ya no es visible en los cortes más bajos y el pistón está correctamente situado (no luxado).

— Laberintitis osificante, con desaparición de las estructuras hipodensas del laberinto.

— Fístula laberíntica

Se ve sobre todo después de una platinectomía. Excepcionalmente puede ser responsable de un géiser peroperatorio. La TC investigará una dilatación del acueducto del vestíbulo y contraindicará la cirugía en caso de otosclerosis bilateral.

■ *RM*

Está actualmente en curso de evaluación. Los focos otospongiosos son de señal intermedia, realzada por el gadolinio cuando son activos, pero las pequeñas lesiones milimétricas no se visualizan. No aporta ninguna información sobre el grosor de la base del estribo y los puentes óseos son difíciles de individualizar [1].

MALFORMACIONES CONGÉNITAS DEL OÍDO MEDIO

■ *Aplasias de oído*

Se distinguen dos tipos: las aplasias mayores que se caracterizan por una ausencia de conducto auditivo externo y las aplasias menores, en las cuales el conducto puede ser normal o estenosado.

Aplasias mayores *(fig. 44)*

Cortes milimétricos axiales y coronales son suficientes. Podrán utilizarse reconstrucciones sagitales para apreciar la posición del cóndilo mandibular.

La TC se realiza con tres objetivos:

— apreciar el estado de la caja, las malformaciones osiculares y la posición del facial;

— investigar una malformación del oído interno asociada;

— estimar las posibilidades de perforación de un neoconducto.

• *Estudio del neoconducto*

El conducto está ausente en la mayoría de los casos, o se observa solamente un esbozo óseo sin orificio externo visible. A este nivel, se busca sistemáticamente un colesteatoma asociado.

El peñasco debe ser de un grosor suficiente. Una prolapso meníngeo, presente en el 12 % de los casos, impide la perforación.

Se evalúa la neumatización mastoidea. Una ausencia completa de celdas se encuentra en el 30 % de los casos y remite habitualmente a una hipoplasia petrosa. Una hiperneumatización está presente en el 22 % de los casos.

La posición del cóndilo mandibular también es importante. En el 16 % de los casos, se sitúa en la caja, lo que requiere perforar un conducto angulado.

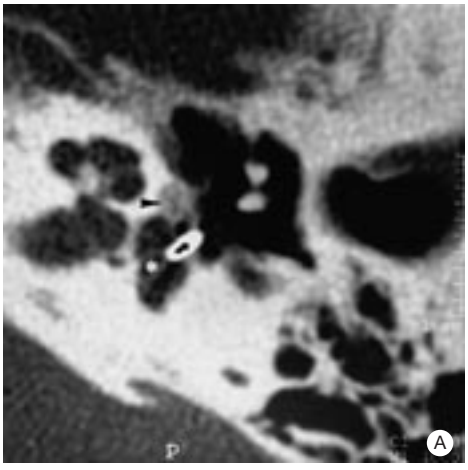

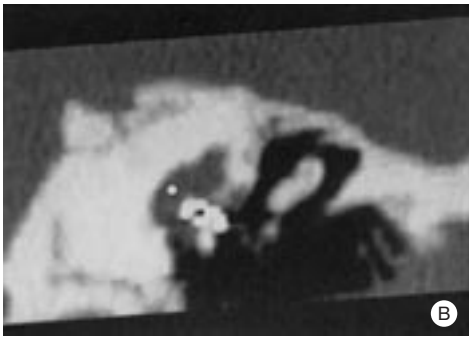

43 *Otosclerosis estapediovestibular. Luxación intravestibular del pistón.*
A. Corte de TC pasando por el vestíbulo (estrella). Foco de hipodensidad preestapedia (punta de flecha).
B. Corte coronal pasando por el vestíbulo (estrella).

• *Estudio de la caja*

En el 68 % de los casos es pequeña y en el 4 %, es inexistente, principalmente en los síndromes del primer arco (Franceschetti).

El martillo y el yunque presentan una malformación en el 76 % de los casos. Se trata muy a menudo de un bloque incudomaleolar, pero también pueden observarse anomalías de posición con una fusión a la pared del ático o al tegmen.

El estribo puede estar ausente (25 %).

En el 9 % de los casos, la cadena está intacta.

También puede observarse una opacidad en la caja, parcial o total, que perturbará la apreciación de los osículos o del facial.

El nervio facial presenta muy a menudo anomalías de trayecto. La segunda porción es más corta y la tercera está en posición anormalmente anterior y externa. El trayecto puede ser realmente aberrante, con un segunda porción muy corta que atraviesa la caja y una tercera porción muy externa, o bien una segunda porción situada en el borde externo de la caja.

• *Aplasias menores*

La TC es indispensable en el estudio prequirúrgico.

Estudia la cadena osicular y la posición del nervio facial, aunque solamente la exploración quirúrgica pueda afirmar con precisión el tipo de anomalía osicular encontrada.

La clasificación de Charachon [4] permite distinguir:

— el tipo I: anquilosis de los huesecillos a nivel del ático. Sólo la cabeza del martillo y el yunque están afectados. La cadena generalmente está fijada por una sinostosis a nivel

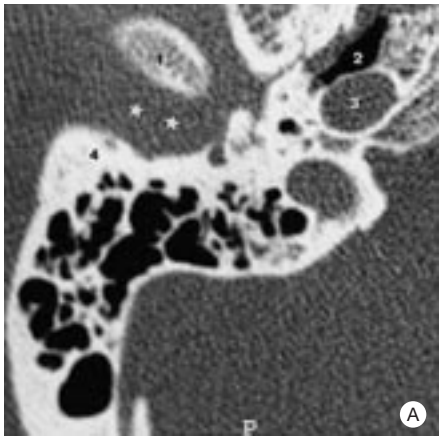

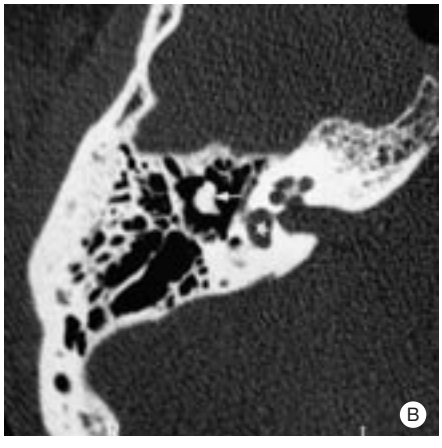

44 *Aplasia mayor de oído derecho.*
A. Corte de TC axial pasando por el protímpano.
1. Cóndilo mandibular; 2. protímpano; 3. canal carotídeo; 4. mastoides. Ausencia de hueso timpánico (estrellas).
B. Corte de TC axial pasando por el vestíbulo (estrella). Existe una fusión incudomaleolar (flecha blanca).

del epitímpano anterior. La malformación osicular puede alcanzar el bloque incudomaleolar, inclusive;

— el tipo II: bloqueo de la cadena a nivel del estribo o de la rama descendente del yunque, generalmente por anquilosis estapediovestibular, a veces por un puente óseo a nivel de la rama descendente del yunque o de la superestructura del estribo;

— el tipo III: solución de continuidad a nivel del estribo o de la rama descendente del yunque. El trayecto del nervio facial a menudo es anormal y las ventanas pueden presentar anomalías (ausencia);

— el tipo IV: malformaciones que afectan a los tres osículos. El trayecto del nervio facial es anormal y las anomalías de las ventanas son frecuentes.

La TC también permite eliminar un pseudo Mondini vestibular o una dilatación del conducto auditivo interno o de la fosita coclear, que prohíben una cirugía platinaria, dado el riesgo de desencadenar un géiser de perilinfa [4]. Aquí reside el principal interés de la TC.

■ *Trayectos aberrantes de la carótida intrapetrosa* (*fig. 45*)

El examen esencial para el diagnóstico es la TC con inyección de producto de contraste. Se observa una masa en el hipotímpano y la parte anteroinferior del mesotímpano, de tonalidad hística antes de la inyección del producto de contraste. Es difícil determinar la naturaleza exacta de esta imagen. Existen signos indirectos que deben alarmar: el canal carotídeo no está en su posición normal, bajo la cóclea. En los cortes más anteriores, puede observarse un canal más estrecho que lo normal [19]. A veces el promontorio puede estar erosionado debido a las pulsaciones del vaso aberrante.

La inyección de producto de contraste permite establecer el diagnóstico, mostrando un realce total de esta masa, afirmando así su carácter vascular.

La RM no aporta elementos suplementarios. La arteriografía será realizada si persiste una duda con respecto a un tumor vascular, esencialmente un quemodectoma timpánico, pero no es sistemática [18].

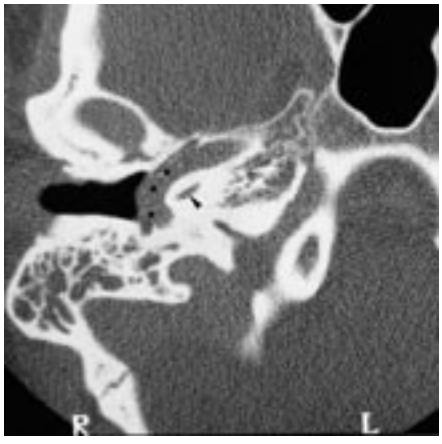

45 *Trayecto aberrante intratimpánico de la carótida interna (asteriscos). Corte de TC axial pasando por la espira basal de la cóclea (cabeza de flecha).*

TUMORES Y PSEUDOTUMORES DEL OÍDO MEDIO

■ *Tumores benignos*

Neurinomas del facial

Son las neoplasias más frecuentes del nervio facial. Pueden desarrollarse sobre las tres porciones del nervio facial intrapetroso, con predilección por el ganglio geniculado [13].

Pueden ser pediculados, redondeados y bilobulados, sobre todo a nivel mastoideo o, al contrario, fusiformes, localizados o difusos, alcanzando a veces las tres porciones [25].

• *Tomografía computadorizada*

Los signos indirectos son esenciales. A nivel del ganglio geniculado, se observa una desaparición del relieve en V anterior, o una dilatación de ambas ramas, a veces con un ensanchamiento del canal del nervio petroso mayor.

A nivel de la segunda porción, se observa un ensanchamiento con una protrusión en la cavidad timpánica [25]. La erosión del canal facial, discreta, es un signo de interpretación difícil, pues esta zona suele ser dehiscente fisiológicamente [9]. La masa, de tonalidad hística, permanece medial con respecto a los huesecillos, sobre el trayecto del VII. A este nivel, es imposible de distinguir de otros neurinomas (coclear o laberíntico). A veces pueden estos tumores ser de muy pequeño tamaño y estar limitados al nervio del estribo [11].

A nivel de la tercera porción, se observa un ensanchamiento. La pared posterior del hueso timpánico puede estar erosionada por el neurinoma.

Los signos directos pueden ser visibles después de inyección de producto de contraste. Se observa entonces un realce más o menos importante del tumor [25]. La TC también permite apreciar la anatomía del hueso temporal, esencial en el examen prequirúrgico [11].

• *RM*

Permite determinar la extensión tumoral, a menudo subestimada por la TC y puede detectar un tumor antes de que sea clínicamente manifiesto, lo que parece especialmente interesante en las neurofibromatosis.

La señal emitida es habitualmente nodular, hipointensa en T1 e hiperintensa en T2. Es realzada de manera considerable por la inyección de gadolinio [13].

Paragangliomas del hueso temporal [21] *(fig. 46)*

• *Tomografía computadorizada*

Se realizarán cortes en ventanas óseas y ventanas hísticas antes y después de la inyección de producto de contraste para evidenciar el carácter vascular del tumor.

En el tipo timpánico, los cortes coronales son el examen de elección. Presentan una opacidad de la caja por delante del promontorio, con aire por encima y por debajo de la masa. Se observa un intenso aumento de contraste después de la inyección.

El tipo timpanomastoideo está más evolucionado, se extiende a la mastoides y se podrá visualizar un derrame intratimpánico consecutivo a la obstrucción del protímpano.

En los paragangliomas yugulares, el escáner objetiva una masa extensa que provoca la lisis de las paredes del foramen yugular, isodensa al parénquima cerebeloso y que capta el contraste de manera intensa, a veces heterogénea gracias a zonas hipodensas que reflejan una necrosis (aspecto heterogéneo).

El examen permite determinar los límites de la extensión tumoral

— hacia abajo en la región infratemporal:

— hacia delante con una erosión de la espina intercarotido-yugular;

— hacia atrás con lesión de la mastoides y destrucción de las células mastoideas;

— por dentro, una erosión frecuente del occipital y del tubérculo yugular;

— hacia arriba y hacia afuera con una invasión de la caja por lisis de la pared externa del golfo, por una extensión en la mastoides o en el acueducto de la cóclea;

— hacia arriba y adentro, una lesión del meato auditivo interno.

Se busca también una erosión del compartimento sublaberíntico de aspecto irregular y desmineralizado, así como una extensión a la cóclea y al vestíbulo, que puede observarse bien en los cortes frontales.

Por último, puede observarse una invasión del ángulo pontocerebeloso, que puede plantear un problema diagnóstico con un neurinoma o un meningioma.

• *RM*

En los paragangliomas timpánicos, la RM presenta una mala resolución para los tumores pequeños. Se observa una señal intermedia en T1, muy realzada por el gadolinio y una señal hiperintensa en T2. El examen permite un diagnóstico diferencial con una carótida interna aberrante.

En los paragangliomas timpanomastoideos y yugulares, la RM tiene un valor esencial.

La señal es intermedia en T1, muy realzada por el gadolinio, e intensa en T2. Es heterogénea, sobre todo en T2, a causa de una fibrosis y una necrosis intratumoral. Se revelan frecuentemente imágenes de vasos serpiginosos, vacíos de señal.

La RM resulta muy útil para determinar la extensión tumoral:

— a las estructuras intracraneales, carótida interna, cerebelo, tronco cerebral, seno cavernoso;

— al espacio retrofaríngeo. Puede mostrar un trombo yugular tumoral.

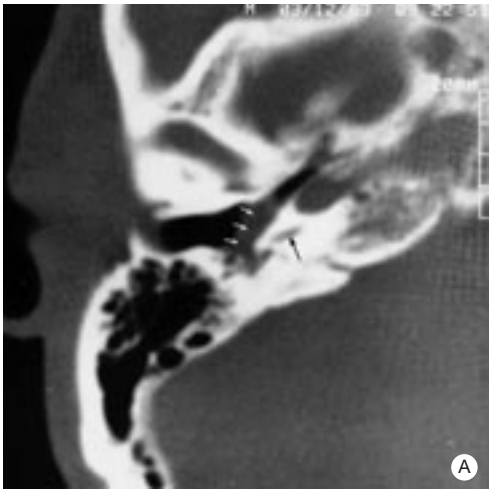

46 *Tumor del glomus timpánico derecho (flecha blanca).*
A. Corte de TC axial pasando por la espira basal de la cóclea (gran flecha negra).
B. Corte de TC axial pasando por el martillo. La lesión se pone en contacto con el martillo (pequeña flecha negra) y erosiona el promontorio (cabeza de flecha).

• *Angiografía*

Actualmente es sustituida por la TC y la RM para el diagnóstico. No obstante, sigue siendo necesaria para determinar los pedículos nutricios del tumor si se considera practicar una cirugía.

Se observa habitualmente un *blush* tumoral heterógeno en los tiempos arterial y capilar, con numerosas comunicaciones arteriovenosas y un retorno venoso precoz, en la región del foramen yugular.

Se observan los pedículos principales: faríngeo ascendente y timpánico inferior, estilomastoideo, carotidotimpánico y timpánico anterior, y las meníngeas media y menor.

Adenoma del oído medio [22]

La TC muestra una opacidad no específica que generalmente ocupa el cuadrante posteroinferior de la caja. No existe ninguna lisis ósea del hipotímpano o del agujero rasgado posteroinferior, que permita hacer la diferencia con un glomus timpanoyugular. El diagnóstico diferencial sólo se planteará con los tumores limitados del glomus timpánico.

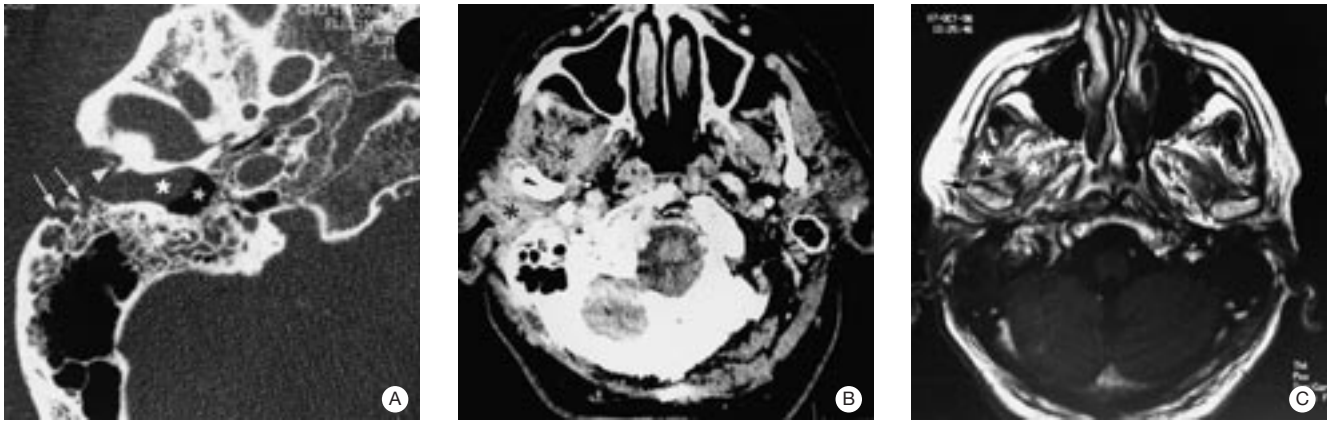

47 *Otitis externa maligna derecha.*
A. Corte de TC axial pasando por el hipotímpano. Osteítis del hueso timpánico (cabeza de flecha) y de la mastoides (flechas blancas). Opacidad que ocupa el conducto auditivo externo (asterisco), sin afectar a la caja (estrella blanca).
B. Corte de TC axial después de la inyección de yodo pasando por el cóndilo mandibular (cabeza de flecha). Realce anormal de la fosa infratemporal y del conducto auditivo externo (asteriscos).
C.RM. Secuencia potenciada en T1 en un plano axial después de la inyección de gadolinio, pasando por los cóndilos mandibulares (flecha). La infiltración de la fosa infratemporal está mejor limitada (asteriscos).

■ *Tumores malignos*

Por lo general se trata de carcinomas epidermoides, desarrollados sobre un terreno de otitis crónica a partir del conducto auditivo externo y se extiende secundariamente al oído medio.

La TC asocia una masa de densidad hística que capta el contraste, con imágenes de destrucción ósea con una extensión a las partes blandas [26].

La extensión se produce:

— hacia atrás, hacia el espacio sinusodural. La extensión al seno sigmoideo es mejor apreciada en la RM;

— hacia abajo, hacia la fosa yugular y el canal carotídeo;

— en dirección de la fosa cerebral media, a través del tegmen tympani.

Si bien la lesión ósea se evalúa mejor en TC, la RM se muestra superior en el análisis de la extensión intracraneal;

— hacia los tejidos blandos. La RM es aquí el examen de elección, al precisar la infiltración tumoral y sus límites [8].

Existe un tumor maligno que debe ser mencionado dada su presencia en el niño: el rabdomiosarcoma. Es el tumor de las partes blandas más frecuente en el niño, localizado en la mitad de los casos a nivel de la cabeza y del cuello y en el 7 % de los casos en el oído medio.

La TC muestra una masa hística en el oído medio y el conducto auditivo externo con una destrucción ósea rápida que progresa hacia el oído interno y el ápex petroso. A menudo los huesecillos no son afectados gracias a su movilidad.

La RM es más precisa que el escáner para evaluar las relaciones vasculares, así como la extensión meníngea e intracraneal. El tumor envía una hiperseñal moderada en T1 e intermedia en T2 con respecto al músculo, realzada en el 50 % de los casos por el gadolinio [3].

No obstante, no existe ningún criterio que permita distinguir el rabdomiosarcoma de otro tumor maligno; el examen anatomopatológico de la pieza de biopsia aportará el diagnóstico.

■ *Pseudotumores*

Otitis externa maligna *(fig. 47)*

• *Tomografía computadorizada*

La inyección de producto de contraste es sistemática.

Los criterios de diagnóstico con escáner asocian: un edema de los tejidos blandos del conducto auditivo externo que, aislado, no tiene valor y se ve en una otitis externa banal [6]; líquido en el oído medio y la mastoides, que tampoco es específico; erosiones y una lisis ósea que puede alcanzar el hueso timpánico, el macizo petroso, el foramen yugular, el occipital y el esfenoides y una obliteración de los tejidos grasos que rodean el hueso temporal [17].

El espacio masticador está afectado en el 30 % y se observa una desaparición del espacio graso normalmente presente. La extensión al espacio parafaríngeo con desaparición, también aquí, del triángulo graso parece ser uno de los signos más frecuentes. También puede observarse una lesión del clivus, las partes intracraneales así como un efecto de masa en la nasofaringe [17].

Estos dos últimos criterios, erosión ósea y extensión a los tejidos blandos diferentes del conducto auditivo externo, son esenciales con el fin de establecer el diagnóstico positivo.

La TC basta para formular el diagnóstico positivo, pero presenta dos límites:

— la ausencia de remineralización de las lesiones óseas conduce a una persistencia de las imágenes radiológicas más allá de la curación clínica (más allá de 18 meses);

— no permite distinguir la otitis maligna externa de un proceso tumoral maligno [6].

• *RM*

Aporta datos suplementarios para el diagnóstico:

La observación de las lesiones del hueso cortical es comparable a lo observado en TC.

Las modificaciones de las partes blandas son más evidentes que en el escáner. A nivel de la base del cráneo, se observa una hiposeñal en T1 y T2, moderadamente realzada por la inyección de gadolinio. Este fenómeno se explicaría por la existencia de una reacción inflamatoria truncada asociada a una importante fibrosis. Por lo tanto, no se observan las hiperseñales en T2 que sería lógico encontrar ante un proceso inflamatorio.

En cambio, a nivel del oído medio, de la mastoides y del espacio medular occipital se observa una hiperseñal en T2 consecutiva a la inflamación.

Por último, la RM muestra realces de la duramadre o en los espacios óseos medulares, que no se observan en el escáner [6].

En conclusión, la TC debe ser realizada en primer lugar, puesto que es el único medio de determinar exactamente las

lesiones óseas esenciales para el diagnóstico. La RM permite demostrar anomalías durales y sigue la evolución a nivel de los espacios medulares óseos; las lesiones a este nivel se normalizan con la curación. Un diagnóstico por imágenes complementario debe realizarse al término del tratamiento, a fin de contar con una referencia para el seguimiento. La persistencia de anomalías radiológicas, duraderas, no debe incitar a retomar el tratamiento. Ante la persistencia de una sintomatología que hace temer una recaída, la clínica conducirá a la realización de un nuevo diagnóstico por imágenes, el cual podrá entonces compararse con las radiografías realizadas al término del tratamiento [6].

Histiocitosis X

Se localiza frecuentemente a nivel del hueso temporal, a nivel de la parte escamosa y de la mastoides.

Se observa una opacidad hística, firmemente realzada por el producto de contraste. Las lisis óseas son nítidas, extensivas, con un aspecto de mapa de geografía característico.

En RM, la lesión es gris en T1 y más intensa en T2, con una captación de contraste intensa con gadolinio.

Granulomatosis de Wegener

En TC se observa un relleno de las cavidades del oído medio, de densidad hística, que capta más o menos el contraste, acompañado de importantes destrucciones óseas y que se asemeja a un carcinoma [25]. En RM, la lesión es gris en T1, más intensa en T2 y capta el gadolinio de forma variable [23].

Meningocele y meningoencefalocele

En TC se observa una masa hística en las cavidades del oído medio asociada a una lisis del tegmen, pero nada permite diferenciarla de un tumor. La RM reorientará el diagnóstico mostrando:

— en caso de meningocele, una masa isointensa al líquido cefalorraquídeo, sin captación de contraste (hiposeñal en T1 y T2);

— en caso de meningoencefalocele, la continuidad de la masa con el tejido cerebral [25].

Cualquier referencia a este artículo debe incluir la mención del artículo original: Thomassin JM, Moulin G, Epron JP, Vivarat Perrin L et Bizeau A. Imagerie de l'oreille moyenne normale et pathologique. Encycl Méd Chir (Editions Scientifiques et Médicales Elsevier SAS, Paris, tous droits réservés), Oto-rhino-laryngologie, 20-048-A-10, 1997, 18 p.

Bibliografía

[1] Bourgeat P, Veillon F. Imagerie radiologique de la tête et du cou. Paris : Vigot, 1995

[2] Brun F. Imagerie tomodensitométrique de la pathologie otospongieuse [thèse]. Strasbourg, 1993

[3] Castillo M, Pillsbury HC. Rhabdomyosarcoma of the middle ear : imaging features in two children. *AJNR* 1993 ; 14 : 730-733

[4] Charachon R, Barthez M, Lavieille JP. Les malformations mineures de la chaîne ossiculaire. Nouvelle classification et résultats thérapeutiques. *Ann Otolaryngol* 1994 ; 111 : 69-74

[5] Denoyelle F, Silberman B, Garabedian EN. Intérêt de l'imagerie par résonance magnétique couplée à la tomodensitométrie dans le dépistage des cholestéatomes résiduels après chirurgie primaire. *Ann Otolaryngol* 1994 ; 111 : 85-88

[6] Grandis J, Curtin HD, Yu VL. Necrotizing external otitis : prospective comparison of CT and MR imaging in diagnosis and follow-up. *Radiology* 1995 ; 196 : 499-504

[7] Hashimoto S, Kobayashi T, Toshima M, Takasaka T. MR imaging of middle ear pathologies : evaluation of cholesteatoma with Gd-DTPA-enhanced MR imaging. Cholesteatoma and mastoig surgery, Amsterdam : Kugler, 1993 : 423-425

[8] Horowitz SW, Leonetti JP, Azarkia B. CT and MR of temporal bone malignancies primary and secondary to parotid carcinoma. *AJNR* 1994 ; 15 : 755-762

[9] Latack JT, Gabrielsen TO, Knake JE, Kemink JL. Facial nerve neuromas : radiologic evaluation. *Radiology* 1983 ; 149 : 731-739

[10] Mafee MF, Henrikson GC, Deitch RL, Norouzi P. Use of CTY in otosclerosis. *Radiology* 1985 ; 156 : 709-714

[11] Mafee MF, Valvassori GE, Kumar A, Samett E. Tumors and tumor-like conditions of the middle-ear and the mastoid : Role of CT and MRI. An analysis of 100 cases. *Otolaryngol Clin North Am* 1988 ; 21 : 349-375

[12] Martin N, Sterkers O, Mompoint D, Julien N, Nahum H. Cholesterol granulomas of the middle ear cavities : MR imaging. *Radiology* 1989 ; 172 : 521-525

[13] Parnes LS, Lee DH, Peerless SJ. Magnetic resonance imaging of facial nerve neuromas. *Laryngoscope* 1991 ; 101 : 31-35

[14] Robillard T, Syenaeve P, Garnir JJ, Debroux L, Gillain M. Corrélation scanno-chirurgicale des cholestéatomes. *Acta Otorhinolaryngol Belg* 1992 ; 46 : 71-75

[15] Rocher P, Carlier R, Attal P, Doyon D, Bobin S. Apport et place du scanner dans le bilan pré-opératoire de l'otite chronique. Corrélation radiochirurgicale à propos de 85 cas. *Ann Otolaryngol* 1995 ; 112 : 317-323

[16] Roulleau P, Martin CH. L'otospongiose otosclérose. Rapport de la société française d'otorhinolaryngologie et de pathologie cervico-faciale. Paris : Arnette, 1994 : 240

[17] Rubin J, Curtin HD, Yu VL, Kamerer DB. Malignant external otitis : utility of CT in diagnosis and follow-up. *Radiology* 1990 ; 174 : 391-394

[18] Rubinstein P, Mondain M, Makeieff M, Jaklis A. Trajet aberrant de la carotide interne intra-pétreuse : à propos d'un cas. *Rev Laryngol Otol Rhinol* 1996 ; 117 : 229-232

[19] Sesana WE, Oliveira CE. Internal carotid artery simulating a middle ear mass. *Ann Otol Rhinol Laryngol* 1993 ; 102 : 71-73

[20] Swartz JD, Wolfson RJ, Marlowe FI, Popky GL. Post-inflammatory ossicular fixation : CT analysis with surgical correlation. *Radiology* 1985 ; 154 : 697-700

[21] Thomassin JM, Cannoni M, Moulin G, Korchia D.Paragangliomes de l'os temporal. Encycl Med Chir (Elsevier, Paris), Oto-rhino-laryngologie, 20-248-A-10, 1993 : 8 p

[22] Thomassin JM, Korchia D, Payan MJ, Choux R, Abram D. Adénome bénin de l'oreille moyenne. *Ann Otolaryngol* 1991 ; 108 : 244-247

[23] Trotoux J, Halimi PH. Imagerie moderne en ORL. Rapport de la société française d'oto-rhino-laryngologie et de pathologie cervicofaciale. Paris : Arnette, 1994 : 570 p

[24] Valvassori GE. Imaging of otosclerosis. *Otolaryngol Clin North Am* 1993 ; 26 : 359-372

[25] Veillon F. Imagerie de l'oreille. Paris : Flammarion Médecine-Sciences, 1991

[26] Vignaud J, Jardin C, Rosen L. The ear, diagnostic imaging, CT scanner, tomography and magnetic resonance. Paris : Masson, 1986

[27] Yamamoto E, Muneta Y, Ohmura M, Misukami M, Oiki H, Tsuji J. Evaluation of cholesteatoma with Gd-DTPA-enhanced MR imaging. Cholesteatoma and mastoid surgery. Amsterdam : Kugler, 1993 : 427-438